تشريح جسم الإنسان

الدكتور
حكمت عبد الكريم فريحات

تشريح جسم الإنسان

تشريح جسم الإنسان

تأليف
الدكتور حكمت عبد الكريم فريحات

2000

رقم التصنيف: 574.4
المؤلف ومن هو في حكمه: د. حكمت عبد الكريم فريحات
عنوان الكتاب: تشريح جسم الإنسان
الموضوع الرئيسي: 1- التشريح الإنساني
-2
رقم الإيداع: 41 / 1 / 1996
بيانات النشر: عمان دار الشروق
● تم إعداد بيانات الفهرسة الأولية من قبل المكتبة الوطنية

● تشريح جسم الإنسان .

● د . حكمت عبد الكريم فريحات .

● الطبعة العربية الأولى : الإصدار الخامس 1996 ، الإصدار السادس 2000 .

● جميع الحقوق محفوظة © .

دار الشروق للنشر والتوزيع
هاتف : 4618190 / 4618191 / 4624321 فاكس : 4610065
ص.ب . 926463 الرمز البريدي : 11110 عمان - الاردن

دار الشروق للنشر والتوزيع
رام الله المنارة - الشارع المنارة - مركز عقل - التجاري هاتف 02/2961614
نابلس: جامعة النجاح - هاتف 09/2398862

جميع الحقوق محفوظة. لا يسمح بإعادة إصدار هذا الكتاب أو تخزينه في نطاق استعادة المعلومات أو نقله أو إستنساخه بأي شكل من الأشكال دون إذن خطّي مسبق من الناشر.

All rights reserved. No Part of this book may be reproduced, or transmitted in any form or by any means, electronic or mechanical, including photocopying, recording or by any information storage retrieval system, without the prior permission in writing of the publisher.

■ التنفيذ والاخراج الداخلي وتصميم الغلاف وفرز الألوان و الأفلام :
الشروق للدعاية والإعلان والتسويق / قسم الخدمات المطبعية
هاتف : 4618190/1 فاكس 4610065 / ص.ب . 926463 عمان (11110) الأردن

الاهداء

إلى أحد رواد ومعلمي المبادىء الوطنية ـ القومية ـ الوحدوية التي تجمعنا على طريق النضال من أجل بلوغ أهدافها السامية .

إلى الأخ الكبير والاستاذ المعلم معالي : ضيف الله الحمود .

اعترافاً بعظمة أفكاره : الوطنية غير المتزمتة . والقومية الواعية ، والوحدوية الشاملة ، والانسانية النادرة .

الفصل الاول

الخلية والأنسجة

THE CELL الخلية

الخلية :

هي الوحدة الأولية في بنيان الجسم . فهي أصغر كتلة حية « بروتوبلازم » تستطيع الحياة منفردة ، ولها القدرة على توليد مثيل لها ، وهي تشبه الذرة بالنسبة للمادة .

وهكذا يمكن تعريف الخلية على انها « كتلة صغيرة من المادة الحية « بروتوبلازم **Protoplasm** » يحيط بها غشاء بلازمي في وسطها نواة) .

البروتوبلازم :

مادة غروية «Glutionus» معقدة التركيب متبدلة باستمرار تحتوي على نسبة ٧٥ ٪ من تركيبها ماء . وتشتمل على شوارد غير عضوية هي الأملاح ، وفي معظمها تتكون من مواد عضوية هي البروتينات والكربوهيدرات والدهون .

وهو كما أشرنا ذو قوام غروي أي انه يحتوي على ذرات كبيرة سابحة معلقة يبنى كل منها من ذرات صغيرة . تتميز الذرات الكبيرة عن بعضها بعدد ما

فيها من الذرات الصغيرة ونوعها وكيفية إتحادها وبناءً على ذلك قسمت إلى ثلاثة أصناف هي :

أ ـ عديدة السكريات Polysaccharides :

تتألف من ذرات كبيرة عددها غير محدد منها النقي مثل الجليكوجين ومنها المختلط مثل عديدة السكاريد المخاطية مثل الحامض الهيالوروني . وتلعب دوراً هاماً في تكوين المناعة إذ تشارك في صناعة الأضداد التي تلتحم مع مولدات الضد الداخلة للجسم كالجراثيم .

وتبنى مولدات الراصّات التي تستعمل للتفريق بين الزمر الدموية من إتحاد عديدات السكاريد مع البروتينات .

ب ـ الأحماض النووية Nucleic Acids :

A = الحامض الريبوزي اللاكسجيني النووي **D. N. A** .

B = الحامض الرايبوزي النووي **RNA** .

يتركب الحامض النووي من إجتماع وتتالي النيوكليوتيدات التي تتألف من مجموعة فوسفات ومجموعة سكر من نوع الريبوز يرتبط بالمجموعة الأخيرة مادة عضوية ذات أساس آزوتي وهي البورين أو البيرميدين .

يوجد الـ DNA داخل النواة ضمن الصبغيات ولذلك فله علاقة كبيرة بالصبغات الارثية وهو العنصر الفعال في وظائف النواة والمركز المدير للافعال الخلوية .

أما الـ RNA فيوجد في النوية أو الهيولي وهو ثلاثة أنواع هي :

الريبوزومي R ، والساعي M والناقل T .

جـ ـ البروتينات Protein :

تبنى من ذرات كبيرة محددة تتألف من إتحاد عدد معروف من الأحماض الأمينية بواسطة جسور ببتيدية .

تختلف الخلايا عن بعضها البعض في الأحجام ، وهي تتراوح بين « ٧ ـ ٤٠ ميكرون » ولكن هناك خلايا متناهية في الصغر مثل خلايا الخصية وهناك خلايا كبيرة مثل خلايا البويضة في المبيض قبيل الإباضة إذ تبلغ حوالي ١٧٥ ـ ٢٠٠ ميكرون ، كما أن الخلايا تختلف من حيث الشكل فمنها المسطحة والمكعبة والاسطوانية والمنشورية والكروية والمغزلية وغير ذلك . ويعتمد شكل الخلية على عدة عوامل مثل حالة الوسط الخارجي والتركيب الداخلي .

وظائف الخلية وخواصها :

١ ـ الاستقلاب أو التطور الخلوي :

تتعرض الأغذية الداخلة إلى الخلية لسلسلة من التغيرات تحيلها إلى عناصر مماثلة لبناء البروتوبلازم فتندمج معها تماماً ، ثم تعمد الخلية إلى تخريب بعض عناصرها للحصول على القدرة وينتج عن ذلك فضلات تطرحها الخلية . وهذه العمليات تدعى « التمثل وتضاد التمثل » ويطلق على التبدلات الكيماوية التي تحدث في عمليتي التمثل وتضاد التمثل إسم « الإستقلاب » .

٢ ـ التنفس والاختمار :

ويعني أكسدة المواد الغذائية داخل الخلية وينتج عن ذلك توليد قدرة حرارية وعندما يتعذر وصول الأوكسجين تلجأ الخلايا لتوليد القدرة عن طريق الإختمار للكربوهيدرات . وينتج حامض اللبن وحامض الكربونيك والكحول .

٣ ـ الافراز والافراغ :

تفرز الخلايا مواد عضوية مثل الهرمونات واللعاب والخمائر أما الإفراغ فهو طرح الفضلات مثل إفراغ البول .

٤ ـ الإمتصاص :

هو مقدرة الخلايا على إدخال عناصر أو مواد منحلة إلى باطنها .

٥ ـ قابلية الإثارة :

وهي أهم خاصيات الخلية . وهي عبارة عن إمكانية استجابة الخلايا عند تنبيهها بمنبه فيزيائي أو كيميائي . وتتصف الإثارة بوحدة رد الفعل مهما إختلف المنبه مثال ذلك « إنقباض تغصنات الكريات البيض عند تعرضها للضوء أو الكهرباء أو الرض » .

٦ ـ قابلية النقل :

هي قدرة الخلية على نقل التنبيه الحادث من مكان حدوثه الى مكان آخر وتظهر هذه الخاصية بوضوح في الخلايا العصبية .

٧ ـ قابلية التقلص :

هي قدرة الخلية على تغير شكلها بقصد التصغير أو التجمع وأكثر الخلايا قدرة على ذلك الخلايا العضلية .

٨ ـ الحركة :

للخلية نوعان من الحركة : داخلية وهي حركات جزيئاتها الحية وغير الحية والنواة والنوية والتغصنات والأهداب والسياط وحركة خارجية وهي تغير الخلية لمكانها مثل حركة النطف (الحيوانات المنوية) والبويضات .

أجزاء الخلية :

تتألف من الأجزاء التالية :

١ ـ الغشاء :

لا يزال الغشاء يشكل ميداناً واسعاً للأبحاث العلمية الحديثة وهو عبارة عن غشاء يحيط بعضيات الخلية الداخلية . يبلغ سمكه حوالي ١٠٠ انغشتروم A° واليه يعزى شكل الخلية وهو يشكل السطح الحيوي بين

الخلية ومحيطها الخارجي .

ويتكون الغشاء من الدهون والبروتينات التي يمكن أن يتصل باحداهما أو كليهما كمية من الكربوهيدرات «Carbohydrates» ورغم ان الغشاء يفنى إلا أن مكوناته في حالة تجدد مستمر . وهناك ثلاثة أصناف من الأغشية بناء على نسبة البروتين الداخل في تكوينه وهي :

- الميلين Myelin ويوجد في الجهاز العصبي ويحتوي على ٧٥ ٪ دهون و ٥ ٪ سكريات و ٢٠ ٪ بروتين .

- غشاء البلازما يتكون من ٥٠ ٪ دهون و ٥٠ ٪ بروتين كذلك فإن غشاء الكريات الحمراء يتكون من ٤٣ ٪ دهون و ٤٩ ٪ بروتين و ٨ ٪ سكريات .

- غشاء الحبيبات الخيطية الذي يحتوي على ٧٥ ٪ بروتين .

أ - ويقوم الغشاء الخلوي بتعيين الحدود بين المساحات داخل وخارج الخلية وهو

ب - يشكل معبراً للمواد اللازمة للخلية والفضلات الناتجة عن الإستقلاب .

جـ - كما يشكل ممراً لنقل المعلومات بتأثير الهرمونات ونبضات الأعصاب وعلى الخلية ولهذا لا بد أن يكون نفوذاً أو شبه نفوذ .

د - والغشاء يعمل كحامل للأنزيمات (الخمائر) التي تشترك في كثير من التفاعلات فمثلاً خميرة الـ «Atpase» المنشطة للصوديوم والبوتاسيوم المرتبطة بما يعرف بمضخة الصوديوم توجد على الغشاء البلازمي ، وخميرة «Cytochrome» الموجودة في السلسلة التنفسية توجد على الجزء الداخلي لغشاء الحبيبات الخيطية « الميتوكوندريا » بينما خميرة الـ- «Mono - Amino (MAO) «Oxydase» التي تنشط الكاتيكولامين «Cathechalamine» توجد على الجزء الخارجي لغشاء الميتوكوندريا .

هـ ـ كما يوجد على الغشاء خميرة «Adenylcyclase» الذي يؤدي تنشيطها إلى تحول الـ«ATP»إلى«Cyclic»(Adenosin Mono Phosphate) Amp وزيادة CAMP داخل الخلية يؤثر على الإستجابات الفيزيولوجية للخلية . مثل عمليات النفوذية .

و ـ كما يوجد على الغشاء شوارد الكلس : إن الإتصال داخل الخلية عبر معلومات مباشرة ينتقل من خلية إلى أخرى بفضل الأعصاب أو الهرمونات السائرة . وقد أثبتت الدراسات إرتباط ذلك بدور «CAMP» وشوارد الكلس ونسبة تركيز الكلس داخل الخلية أقل من خارجها وللمحافظة على هذه الوضعية الضرورية بواسطة خميرة الـ«Atpase» المنشطة الموجودة في الغشاء البلازمي وهذا ما يعرف بمضخة الكلس «Calcium Pump».

ز ـ كما يوجد على الغشاء «مستقبلات Receptors »تؤدي الى إستجابة الخلية الفيزيولوجية أو الكيماوية حسب نوع المعلومات المستقبلة . وفي حالة تعطيل هذه المستقبلات فلا يمكن أن تحدث الإستجابة ذكرنا أن حركة المواد والمعلومات تتم في الإتجاهين الداخلي والخارجي عبر الغشاء ولهذا لا بد من توفير نوع ما من النفوذية ، وبالفعل يتصف الغشاء بنفوذيته لنوعين من المحاليل الدهنية التي تتطلب وجود ثقوب أكبر مما هو الحال للمحاليل المائية .

وتتم عملية العبور هذه أو « الإنتشار » بعدة طرق هي :

أ ـ طريقة سلبية «Passive»: ان الإنتشار السلبي أو التلقائي للمواد يعتمد على إختلاف تركيز المحلول على جانبي الغشاء النفاذ ، وهذا ما يعرف بالفارق الكيماوي ، وغالباً ما يوجد أيضاً فرق في الجهد .

ب ـ طريقة فعّالة«Active»: يتم انتشار بعض المواد بفعل الطاقة التي تبذلها الخلية لتحقيق ذلك .

جـ ـ الجريان الجلّي«Bulk Flow»: يمكن أن يحتوي الغشاء على عدد كبير من الثقوب مما يساعد على سرعة إنتشار المواد بإتجاه التيار المحلول .

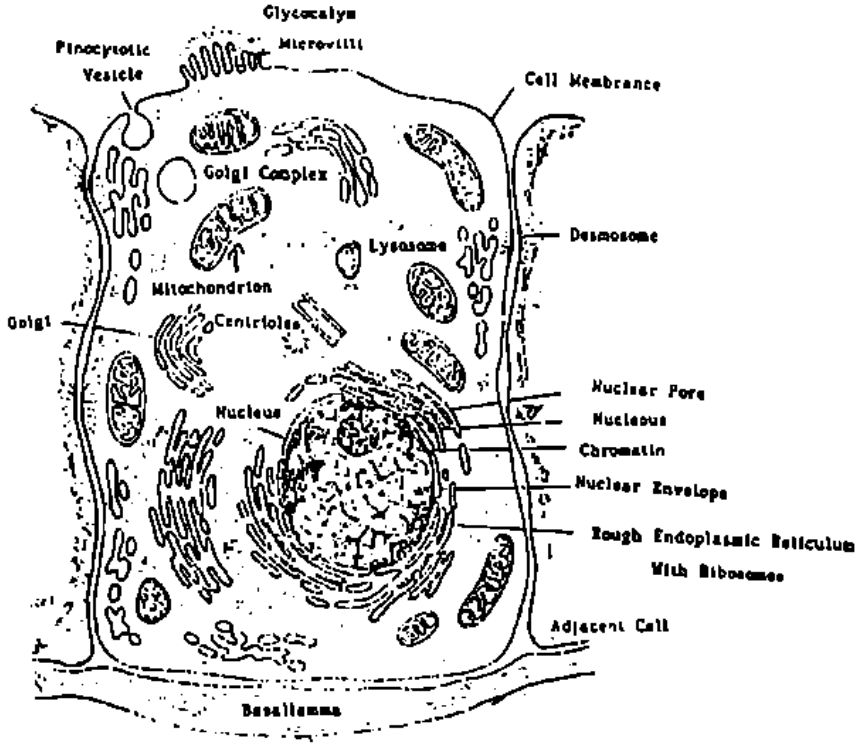

الخلية الحيوانية بشكل عام افتراضية ، موضحة تخطيطا كما ترى بالمجهر الالكتروني

Adjacent Cell	خلية مجاورة	Lysosome	ليزوسوم
Lasal Lamina	الرقاقة القاعدية	Microvilli	الخملات الدقيقة
Cell Membrance	غشاء الخلية	Mitochondrion	ميتوكوندريون
Centrioles	اجسام مركزية	Nucleus	النواة
Chromatin	كروماتين	Nucleous	النوية
Desmosome	ديزموسوم	Nuclear Pore	ثقب النواة
Golgi Complex	جهاز جولجي	Nuclear Envelope	غلاف النواة
Glycocalyx	كاس سكري	Pinocytotic Vesicle	حويصلة سكرية

من كتاب : علم الحيوان العام ، د. فؤاد خليل وزملاء

د ـ الإمتصاص الخلوي «Pinocytosis»: إن العبور المنتخب وغير المنتخب للمواد الذائبة في المحيط الخارجي للخلية يطمرها غشاء البلازما وإنفصالها عن الجيب الخارجي لتكون حويصلة حرة داخل الخلية تعرف بالإمتصاص الخلوي أو شرب الخلية «Cell Drinking».

II ـ الهيولي (السيتوبلازم) Cytoplasma :

إذا كان الغشاء يوجه الحركة من وإلى داخل الخلية ، فإن السيتوبلازم يقوم هو الآخر بمعظم أعمال الخلية . ويختلف تركيبه في الخلايا ذات الوظائف المختلفة كما أنه لا يتجانس في أي خلية ، وهو يحتوي على جسيمات متنوعة هي :

أ ـ الحبيبات الخيطية Mitochondrion :

على شكل عصا طولها ٣ ـ ٤ ميكرون . وتحتوي الخلية على آلاف الحبيبات . وقد ظهر الميتوكوندريا تحت المجهر الألكتروني على شكل حويصلة مليئة بالسائل ، ويحيط بها غشاء مخاطي ثنائي الجدار يبلغ سمكه حوالي ١٨٠ انغستروم .

ـ ويتم داخل الميتوكوندريا أكسدة المواد الغذائية ، فمثلاً يتم تحويل السكريات الى«Pysuvic Acid» خارج الميتوكوندريا ، ولكن أكسدة Pysuvic Acid والأحماض الأمينية والأحماض الدهنية تتم داخل سائل الميتوكوندريا .

ـ كما أنه يتم تخزين الطاقة من الـ«ATP»(Adenosin Tri «Phosphats»في الغشاء الداخلي للميتوكوندريا ، وتستعمل الـ«ATP»في عمل المركبات الخلوية ونقل المواد والتقلص وغير ذلك ، ولهذا فليس من الغريب أن يطلق على الميتوكوندريا « بيت الطاقة » للخلية .

ب ـ الجسيمات الحالة Lysosomes :

وهي ذات أشكال بيضاوية أو غير منتظمة وتكثر خاصة في كريات الدم البيضاء والخلايا البلعمية . وتمتلىء الليزوزومات بخمائر نشطة تستطيع

تحليل البروتينات وعناصر الوراثة«RNA و DNA»والسكريات ويبدو أن عملها الأساسي هو التحليل أو الإذابة . فهي تحتوي على خمائر نشطة تستطيع تحليل المركبات الكيماوية المعقدة إلى أبسط منها ، ففيها تتم عملية الهضم ، وهي تعمل على تحليل بعض مكونات الخلية مثل اليمتوكوندريا والشبكة الداخلية ، كما إنها يمكن أن تعمل على تحليل الخلية نفسها ، وذلك بإفرازها خمائر فعالة تعمل على تحليل أو إذابة غشاء الخلية وربما بدا هذا أمراً خطيراً ، غير أنه مفيد جداً في بعض الأحيان ، وذلك عندما يكون لا بد من إستبدال الخلايا القديمة بخلايا جديدة . ولهذا يدعى الجسيم الحال باسم « محفظة الإنتحار » . إن زيادة فيتامين A يؤذي الأنسجة الضامة بسبب تأثيره على غشاء الليزوزوم ، بينما هرمون الكورتيزون«Cortisone» يعمل على تدعيم وتثبيت أغشية الليزوزومات .

جـ ـ جهاز جولجي **Golgi Apparatus** :

هو عبارة عن جسم يقع قرب الشبكية الداخلية الناعمة ، وقد سمي بإسم العالم الإيطالي الذي اكتشفه وهو «Camillo Golgi». ويظهر تحت المجهر الضوئي على هيئة منطقه غامقة اللون في السيتوبلازم . أما تحت المجهر الألكتروني فيظهر على هيئة مجموعة من الفجوات المنبسطة التي تتصل بالشبكية الداخلية الناعمة بواسطة عدد من الحويصلات المحتوية على حبيبات إفرازية . ويختلف في مظهره من خلية لأخرى ، وفي العادة يحيط جهاز جولجي بأحد أطراف النواة . وفجواته السطحية (العلوية) منتفخة ودائرية ، أما السفلية فمنبسطة وناعمة ، وغشاؤها ثنائي الجدار .

ويبدو أن الوظيفة الأساسية لهذا الجهاز هي الإفراز وإنتاج المواد داخل الخلية ، وذلك بسبب وجود الحبيبات الإفرازية ملتصقة به ، وقد يكون ذو وظيفة إفرازية عالية كما في خلية«Goblet»في الأمعاء وفي الخلية العنبية «Acinar»في البنكرياس .

وقد تم التأكد من هذه الوظيفة بواسطة التصوير بالمواد الملونة، فإفراز

الخلية كله عبارة عن جليكو بروتين «Glyco - Protein»أي بروتين متحد مع الكربات ومن ثمّ تغادر الخلية . وهكذا فإن جهاز جولجي يشكّل الممر الإجباري لجميع المواد التي تفرزها الخلية . ويتم هذا الإفراغ عن طريق الحويصلات الواصلة بين الجهاز وسطح الخلية . وهكذا يمكن أن نلخص وظيفة جهاز جولجي على أنها إضافة الكربات للبروتينات وتكوين المركب النهائي ثم طرح هذا المركب خارج الخلية عبر الحويصلات الواصلة مع السطح .

د ـ الشبكية الداخلية Endoplasmic Reticulum :

وهي عبارة عن أنابيب وحويصلات توجد وسط السيتوبلازم ، يبلغ سمك غشائها حوالي ٥٠ انجستروم ويوجد في وسطها فسحة مركزية ضيقة تدعى « الحوض Cisterna وهذه الحويصلات متصلة مباشرة مع سطح الخلية ، وتتصل فيما بينها بواسطة الحوض . وغشاؤها متصل بغشاء النواة ، ويتوضع على غشائها حبيبات غنية بحامض الريبونوكلييك «Ribonucleic Acid» تدعى الريبوزومات . ويتم صنع هذه الريبوزومات من طرق النواة وتقوم هي بصنع البروتينات . ونظراً لتوضع الريبوزومات على الشبكية يطلق على هذه الأخيرة إسم الشبكية الخشنة والوظيفة الأساسية للشبكية هي فصل (عزل) ونقل البروتينات التي صنعتها الريبوزومات ، ومعظم هذه البروتينات ليست مصنوعة لحاجة الخلية نفسها وإنما هي للإفراز الخارجي ، وبعض هذه البروتينات يشتمل على الخمائر الهضمية والهرمونات . وهكذا فتعتبر الشبكية جهاز نقل داخلي يعمل على تسهيل حركة المواد من جهة إلى أخرى داخل الخلية ، ويلاحظ أن الشبكية تتصل بغشاة النواة عبر ثقوب في هذا الغشاء تسمح بمرور المواد من النواة إلى السيتوبلازم وبالعكس وهناك بعض الشبكيات الداخلية التي لا يوجد عليها حبيبات الريبوزوم . ولذلك تدعى الشبكية الداخلية الناعمة «Smooth Endoplasmic Reticulum» وهي غير متصلة بالشبكية الخشنة وقنواتها انبوبية الشكل أكثر منها منبسطة ويعتقد أن هذه الشبكية تقوم بصنع الدهون والهرمونات السترويدية «Steroids» .

هـ ـ الريبوزوم Ribosome :

وهي عبارة عن حبيبات ذات ملمس خشن شكلها شبكي خيطي ، ويتراوح حجمها ما بين ١٠٠ ـ ٢٠٠ A (انغستروم) وتلتصق بالسطح الداخلي للغشاء السيتوبلازمي أو على سطح الشبكية الداخلية الخشنة وقد سميت بهذا الإسم « ريبوزوم » لأنها تتألف من إتحاد حامض ريبونوكليك مع البروتين «Protein»+(RNA)«Ribonucleic»، وتوجد بكميات قليلة حرة في السيتوبلازم وفي الحبيبات الخيطية (الميتوكوندريا) ويبلغ عدد هذه الريبوزومات في الخلية الواحدة بضعة آلاف ، وهي تلعب دوراً مهماً في صنع وإنتاج البروتينات التي تشكل إفرازات الخلية .

و ـ الجسم المركزي Centrosome :

وكما يدل عليه اسمه فإنه يتوضع في مركز الخلية ولا سيما في منطقة جهاز جولجي . وهو يتألف من جسمين هما «Centrioles»عبارة عن خليتين داخل هذا الجسيم شكلها يشبه اسطوانة مفتوحة محاطة بتسعة خيوط طولية تتجمع في ثلاث مجموعات تلعب دوراً أساسياً أثناء عملية الإنقسام الميتوزي«Mitosis».

III النواة Nucleus :

تحتوي كل خلية على نواة أو أكثر توجد وسط السيتوبلازم ، وتختلف النواة في الحجم والشكل والموضع من خلية إلى أخرى وهي تحتوي على ثلاثة عناصر هي :

أ ـ النوية Nucleulus :

وهي عبارة عن مجموعة من الخيوط الدقيقة ذات شكل دائري . ليس لها غشاء يحيط بها ، وتسبح وسط السائل النووي .

وتحتوي النوية على كمية كبيرة من«RNA»ولذلك فهي تلعب دوراً أساسياً في إنتاج الريبوزومات وبالتالي تنظيم إنتاج البروتينات . ولهذا يطلق

عليها إسم (ضابطة ايقاع الخلية)«Pace - Maker of Cell» قد تحتوي النواة على أكثر من نوية واحدة .

ب ـ الحبيبات الضابطة :

ذات شكل وحجم غير منتظمين وهي أصغر حجماً من النوية ولا توجد إلا في الخلايا النامية غير المنقسمة أي في مرحلة الإستراحة . وتشتمل على الكروموزومات«Chromosomes»(الصبغيات) ذات الشكل الخيطي والتي تحتوي على الجينات الوراثية Genes التي تقرر الوراثة .

وبينما يوجد في النوية الـ«RNA»فإن النواة تحتوي على الـ«DNA» إختصار« Deoxy Ribo Nucleic Acid الذي تقدر كميته بحوالي خمسة ملايين جين موزعة على ٢٣ زوج من الكروموزومات (٤٦ كروموزوم) ويعمل الـ DNA»على تحديد نوعية التركيب الكيماوي لآلاف الخمائر اللازمة لتوفير الطاقة الضرورية لتحديد نوع الخلية وتزودها بالنموذج الوراثي لتعمل لنفسها نسخاً مضبوطة عن النموذج لكي تورثها لنسلها من الخلايا المتولدة .

جـ ـ السائل النووي :

يتكون من مواد بروتينية ولا شكل له ويملأ وسط النواة حيث تسبح فيه المكونات النووية ، وهو يلعب دوراً أساسياً في تهيئة المحيط أو الوسط المناسب لمكونات النواة وفي توفير المواد الغذائية اللازمة لها .

د ـ الغلاف النووي Nuclear Envelope :

وهو غلاف يتكون من طبقتين من الأغشية يتراوح عرضه ما بين ١٠ ـ ٣٠ نانومتر ، ويحتوي على فتحات وثقوب صغيرة .

وقد بين المجهر الالكتروني أن هذا الغلاف متصل عند بعض النقاط بالشبكة الداخلية في السيتوبلازم .

الأنسجة TISSUES

يمكن تعريف النسيج على انه مجموعة من الخلايا المتشابهة المظهر والمتصلة بعضها ببعض وتشكل وحدة آلية واحدة تقوم بنفس العمل ولكي يسهل على كل عضو من أعضاء الجسم القيام بوظائفه فإنه يحتوي على نوعين أو أكثر من الانسجة المتخصصة والمتميزة تركيباً ووظيفياً .

وتقسم الأنسجة إلى خمسة أصناف وهي :

١ ـ النسيج الطلائي ٢ ـ النسيج الضام ٣ ـ النسيج العضلي ٤ ـ النسيج العصبي ٥ ـ النسيج الوعائي ـ الدموي .

١ ـ النسيج الطلائي Epithelial Tissu :

انه أبسط أنواع الأنسجة وهو ذلك النسيج الذي يغطي السطح الداخلي لجميع أعضاء الجسم وهو يتكون بأبسط أشكاله من طبقة واحدة من الخلايا التي تحتوي فيما بينها بعض الفراغات والأنابيب وهذا ما يؤدي إلى تسميته « بالطلاء الداخلي Endothelivm »وتتصل خلاياه بعضها ببعض . وترتكز على غشاء قاعدي بينما سطحها حر . وبعض هذه الأنسجة كيسي

الشكل وبعضها الآخر أنبوبي موصل للخارج أي (القناة الهضمية) والجهاز التنفسي والجهاز البولي وبعضها انبوبي وتقسم الأنسجة الطلائية الى ستة أنواع هي :

أ ـ النسيج الطلائي المكعب Cuboidal :

وهو ذو خلايا مكعبة الشكل يتواجد بصبغة واضحة في الغدة الدرقية حيث يبطن داخل الحويصلات وكذلك في الكلية حيث يبرز منها شعيرات دقيقة جداً وظيفتها الأساسية هي زيادة السطح الداخلي لإعادة امتصاص العناصر الموجودة في السائل داخل الأنابيب البولية .

ب ـ النسيج الطلائي الحرشفي Pavement :

وهو ذو خلايا خيطية الشكل أو كيسية كما هو الحال في تجويف البطن والرئة والمعدة والأمعاء والشعيرات والقلب . وهي تشكل بساطاً رفيعاً ورقيقاً « أقل من ٢ ملميكرون » وهي تفرز سائلاً لزجاً لترطيب وتسهيل الإحتكاك بين سطحين مع بعضهما البعض وهذا السائل يوجد أيضاً في المفاصل .

جـ ـ النسيج الطلائي العمودي Columnar Epithelivm :

يتكون من خلايا طويلة ومتوضعة بشكل عمودي « مشكلة زوايا قائمة » مع الغشاء القاعدي وتوجد بصفة خاصة في الامعاء حيث تقوم بدعم غيرها من الخلايا وبإمتصاص المواد الغذائية الذائبة وهي لذلك مزودة بزغابات صغيرة خملات«Microvillis»لكي تعمل على زيادة الامتصاص ويوجد كذلك في الكلية نواها بيضية الشكل تتوضع قرب القطب القاعدي لذلك تبدو في الخلايا المتجاورة على هيئة صف واحد ذي لون قائم .

المسافة بين القاعدة والنواة مليئة بالمصورات الحيوية والمسافة بين النواة والذروة مليئة بالحبيبات الافرازية . وقد تبدي هذه الخلايا تبدلاً ملحوظاً تصبح معه منتفخة البطن ضيقة الذروة ذات قاعدة متوسطة الامتداد مما يجعلها شبيهة بالكاس ولهذا تسمى أحياناً الخلايا الكاسية وهي البشرات

١- النسيج الطلائي

·Epithelial tissue

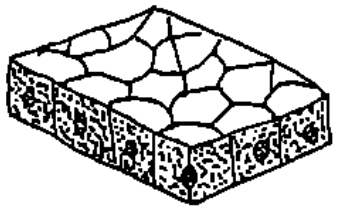

A- Cuboidal

B-Pavement (Squamous)



C- Columnar

D- Ciliated

E- Glandular

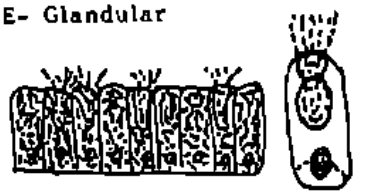

F- Stratified

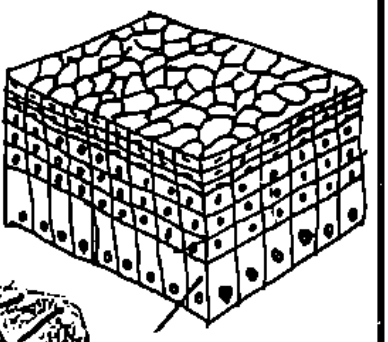

Formative layer of cell at base

٢- النسيج الخلالي

Areolar tissue

Collagen fibers

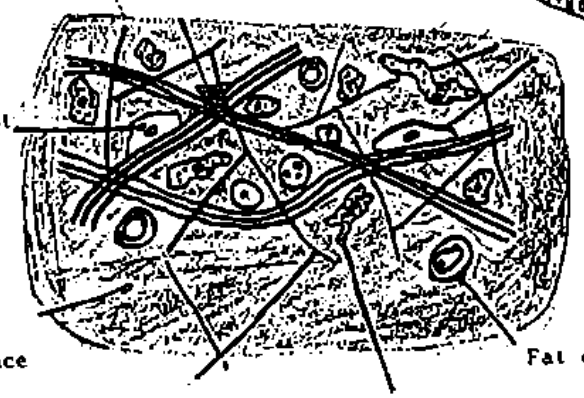

Fibroblast

Ground Substance

Fat cell

Elastic fiber

Macrophage

الـــاتـرة حـسـاسـة لأن الأليـاف العصبيـة الحـسـيـة تنتهي فيهـا كمـا في البشـرة الشمية .

وهي التي تشـاهد في الأمعـاء الدقيقـة والغليظة والأقنيـة الناقلة للغـدد الخارجية والافراز وكذلك في الحويصل الصفراوي .

د ـ النسيج الطلائي المهدب Ciliated Tissue :

وهي لا تختلف عن الخـلايا العمـوديـة إلا بـإحتـوائهـا على الأهـداب المتحركة ، وقد تتكون هذه الأهداب صغيرة مهتزة أو كـأسـية مفـرزة للمخاط يشكل المخاط المفـرز طبقة تنفـع في لزق ذرات الغبـار الداخـل مع الهـواء التنفـسي وتعمـل على ترطيـب الهـواء وتنفع الأهـداب في طرد قـطع المخـاط المحتوية على الغبار للأعلى وقذفها خارج الجسـم .

وفي الخلايا المهدبة والمطبقة لا تكون نوى الخلايا على مـستوى واحد بل بعضها قاعدي والآخر مركزي والثالث جهة الذروة وهـذه الخلايـا تشاهـد بصفة خاصة في الطرق التنفـسية ولذلك تعرف باسم « الظهارة التنفـسية » .

هـ ـ النسيج الطلائي الغدي :

تتصف هـذه الخلايـا الى جانب السـتر والامتصاص بقيـامهـا بـوظيفـة الافـراز ، وتوجـد في الغدد الافـرازية والغـدد قد تكـون وحيدة الخليـة مثـل الخلية الكاسية في الأمعاء ، وغدد كثيرة الخلايا في الغـدد الخارجيـة الإفراز « اللعـابية العـرقية » والغـدد داخلية الافـراز (الغدد الصم) شـكلهـا غالبـاً ما يكون هرمي أو مضلع أو مكعب . قاعدتهـا واسعة وذروتهـا ضيقة وقـد يكون بين الخلايا فراغات تسير فيها المفرزات فتكون بمثابة قنيات ، تحتوي كثيراً من«RNA»والمصورات الحيويـة ، والشـبكة الـداخلية حبيبيـة ناميـة في الغدد المفرزة لمواد بروتينية ويطرأ على الخلية تبـدلات شكلية حسـب الـزمن الذي هي فيه من عملية الافراز .

و ـ النسيج الطلائي المطبق Staratified T. :

وهي ظهارة ثخينة تتركب من عدة طبقات خلوية ، العلوية منها خلاياها مسطحة والسفلى مكعبة أو اسطوانية مستندة على الغشاء القاعدي . والخلايا القاعدية نشيطة في الانقسام والتغذي بحكم موقعها على الغشاء القاعدي ، فهي تولد بقية خلايا البشرة ولذلك تعرف باسم المولدة وفي الجلد تحويب حبيبات صباغية قتامية (ميلاتين) فتأخذ هيولاها لوناً بنياً مسود وتفرز هذه المادة الملونة من الخلايا القاعدية فتسمى « مولدات الصباغ القتامين » . الخلايا الشكل . نواها كروية ، هيولاها رائعة مجهزة بليفات ضيقة تكثر فيها جور أو اشواك الوصل فتسمى الخلايا الشائكة وتستر هذه الخلايا أجواف الفم والبلعوم والمريء وقسم من الحنجرة ومجرى السمع الظاهر والمهبل وعنق الرحم والاحليل والأعضاء التناسلية المؤنثة .

ز ـ النسيج الطلائي المتدرج أو الإنتقالي Transitional Epithelium :

وهو نوع من النسيج الطلائي المحوّر ، ويتكون من عدة طبقات من الخلايا ذات أحجام متساوية تستطيع تغير شكلها حسب الظروف ، ويوجد هذا النسيج في الفجوات والأنابيب المعرضة للتمدد مثل المثانة والحالبين وحوض الكلية .

وظائف الأنسجة الطلائية :

مما تقدم نلاحظ أن هذه الأنسجة تقوم بعدة وظائف هي :

ـ الحماية :

فهي تقوم بحماية الطبقات التحتية من الأضرار الخارجية ، كما في بشرة الجلد ، وتحمي الأعضاء الداخلية بمنعها دخول الذرات والمواد الغريبة عبر الممرات التنفسية والقناة الهضمية والجلد .

- زيادة المقدرة على الإمتصاص :

وذلك لانها مزودة بزغابات صغيرة متوضعة على طول السطح الداخلي كما هو الحال في الأمعاء .

- الإخراج :

تقوم بطرد المواد العالقة والشوائب في الممرات والقنوات بفضل حركة الأهداب التي تكسو سطحها الداخلي .

- الإفراز :

حيث تقوم بإفراز معظم السوائل البدنية مثل العرق واللعاب والدموع والسائل المخاطي داخل الامعاء .

- الإستقبال :

إذ تقوم بإستعمال المنبهات والإثارات وترسلها عبر الإنسيالات العصبية إلى الجهاز العصبي المركزي ليعمل على احداث الإستجابة اللازمة ، وهكذا تلعب دور « المستقبلات Receptors » .

- التكاثر :

٢ - النسيج الضام Connective Tissue :

وهو النسيج الذي يؤمن الارتباط بين الأنسجة المختلفة ويؤمن لها احتياجاتها ويزيد من فاعليتها الدفاعية .

وهذا النوع من الأنسجة هو الأكثر إنتشاراً في الجسم ، ويتركب هذا النسيج من ألياف وخلايا متوضعة في مادة أساسية عديمة الشكل ذات صلة بالأوعية الدموية واللمفاوية .

وللنسيج الضام أنواع مختلفة حسب كثافة وحالة كل عنصر من العناصر المكونة له (الألياف ، الخلايا ، المادة الأساسية) . وبناء على ذلك قسم النسيج الضام إلى :

- نسيج ضام رخو ونسيج ضام كثيف تبعاً لكيفية توزع الألياف فيه بشكل متناثر مبعثر أم بشكل متقارب وحزمي . وهناك أنواع من النسيج الضام تمتلك صفات خاصة ولذلك فهي لا تدخل في التصنيف العام .

مثال ذلك : النسيج الضام المخاطي والمرن والشبكي والصباغي والشحمي وغيرها .

١ - النسيج الضام :

يشتق هذا النسيج من الوريقة المتوسطة «Merodem» ويتركب من عناصر ثلاث هي :

أ - الألياف

ب - الخلايا .

جـ - المادة الأساسية .

أ - الألياف :

وهي ثلاثة أنواع هي :

- الألياف المولدة للغراء وتظهر هذه الألياف بالمجهر الضوئي إما مفردة داخل النسيج الضام بطول غير محدد وعرض بين ١ - ١٠ ميكرون أو أنها تظهر بشكل حزم شريطة مستقيمة أو متموجة بعرض يتراوح بين ٣٠ - ٥٠ ميكرون . وهذه الالياف غير متفاغرة مع بعضها وهي مضاعفة الكسر للنور وتتلون بالايوزين . يتكون الليف الدقيق من مجموعة من الوحدات الصغيرة تسمى تروبوكولاجين طولها ٢٦٠٠ انجشتروم وعرضها ١٥ وتتكون ذرة التروبوكولاجين من ثلاثة سلاسل من عديدات البتيد ملتفة حول بعضها بشكل حلزوني ، وترتبط مع بعضها البعض بروابط هيدروجينية وتتركب كل سلسلة من سلاسل عديدات البتيد من ١٤ حامض أميني أهمها : الغليسين ، والغلوكامين ، والآرجنين ، والهيدروكسيلزين والهيدروكسي

برولين . وتنحل هذه الألياف ببعض الخمائر الحالة للبروتين مثل الكولاجيناز والتربسين .

B ـ الالياف الشبكية ، تعود تسميتها إلى شكلها تحت المجهر الضوئي إذ تظهر بمظهر ارق من الألياف المولدة للغراء وبشكل شبكة متفرعة ومتفاغرة مع بعضها . وهي تتكون من ذرات التروبوكولاجين نفسها ولذلك جمعت مع الالياف المولدة للغراء .

تسمح الألياف الشبكية الدقيقة المتواجدة حول الاوعية الدموية الشعرية والغدد وقرب الغشاء القاعدي بالمبادلات الغذائية بين هذه الأعضاء والنسيج الضام حولها ، ويمكن أن تتحول في بعض الحالات المرضية أن تتحول إلى ألياف مولدة للغراء مسببة التليف والتصلب والتشمع .

ـ الألياف المرنة : هي ألياف رقيقة وطويلة ، يتراوح قطرها بين ٢ , ٠ ـ ٢ ميكرون وهي كاسرة جداً للنور ، ذات لون أصفر ، لا تهضم بخميرة التربسين وإنما بواسطة خميرة خاصة هي خميرة المرنين ، وهي لا تتلون بالأيوزين وإنما بالأورسئين والرايزورسين . تتكون كيميائياً من نوعين من البروتين : الأول غني بالسيستين وحامض الغلوتاميك ، والثاني هو المرنين الذي يحتوي على مجموعة من الأحماض الأمينية مثل الغليسين والبرولين والغالين ويحتوي الليف المرن كذلك على الكولسترول الذي يعطيه اللون الأصفر ، وهو لا يحتوي على أملاح معدنية .

ب ـ الخلايا :

يحتوي النسيج الضام على خلايا عديدة تلعب دوراً هاماً في وظائف الجسم بعض هذه الخلايا أصلية في هذا النسيج وبعضها الآخر هاجر من الأوعية الدموية .

١ ـ *) الخلايا الأصلية :

بعضها ثابت وبعضها متحرك اهمها :

A ـ الخلية المصورة لليف :

من الخلايا الثابتة ، شكلها مغزلي متطاول وغشاؤها الهيولي دقيق ، نواتها مغزلية ذات كروماتين حبيبي .

تتكاثر هذه الخلايا بشدة في بعض الأحوال المرضية مثل الإلتهابات والتندبات وهي تتميز بتركيبها للألياف المولدة للغراء والالياف المرنة التي لا تعمر طويلاً إذ سرعان ما تتحلل بفعل خميرة الكلاجيناز وتطرح حاصلات هذه العملية مع البول .

B ـ الخلايا البالعة :

أقل من الخلايا المصورة لليف وهي اما ثابتة أو متحركة نواها أصغر وأشد إصطباغاً . هيولاها قليلة . تكثر حولها الأوعية الدموية الشعرية وفي محيط السّمحاق وحول الغضروف وهي قادرة على الحركة والبلع بسهولة بفضل ارجلها الكاذبة التي ترسلها في كل إتجاه لتحيط بالأجسام الغريبة الصلبة او السائلة أو الجراثيم والكريات الحمراء الهرمة . وهي قادرة على ابتلاع ذرات الغبار وذرات الخضاب الدموي . أو الأصبغة الى جانب القدرة على ابتلاع الأجسام الغريبة فانها تلعب دوراً هاماً في المناعة والدفاع فهي تستطيع ضبط المستقبلات ثم ابراز الأجسام المضادة لتؤثر عليها .

C ـ الخلايا البدينة :

ماستوزيلين : أي الخلايا المترهلة لضخامتها وإمتلاء هيولاها بالحبيبات ، نواتها مركزية ، وهي غنية بالهيارين المضاد لتخثر الدم ، كما إنها غنية بالهستامين الذي تطلقه في حالة التحسس مثل الاصابة بالشري والربو فيوسع الأوعية الدموية ويزيد نفوذيتها فتكون الوذمة .

D ـ الخلايا الشحمية :

توجد في الأنسجة الضامة الرخوة أما مفردة أو مجتمعة على هيئة فصيصات شحمية ، تشبه في بداية حياتها الخلية المصورة لليف ولكن مع

تقدم العمر تفقد إستطالتها وتتكور وتظهر فيها كرة شحمية مرنة مفردة تدفع بالهيولي الى المحيط ، أما النواة فتبدو مندفعة وملتصقة بجدار الخلية .

E ـ الخلايا المتوسطية :

شبيهة جداً بالخلايا المصورة لليف ويصعب تميزها عنها تتوضع قرب الاوعية الدموية الشعرية .

٢ ـ الخلايا الهاجرة :

تأتي الى النسيج الضام من الدم وتختلف كثافتها من منطقة إلى اخرى فهي عبارة عن خلايا غزيرة في النسيج الضام لمخاطيات أنبوب الهضم والتنفس وهي الخلايا اللمفاوية والمصلية (البلازمية) والخلايا الوحيدة النواة الكبيرة والخلايا المحصصة النوى .

جـ ـ المادة الأساسية :

مادة عديمة الشكل تتوضع بين الخلايا والالياف ذات قوام لزج وذات بناء كيماوي معقد وهي تتركب من مواد اصلية ومواد إضافية تأتيها من الدم . وهي تبنى من البروتينات ، والمخاط المتعدد السكاكر الحامضي ، وبروتينات سكرية ، وماء وأملاح معدنية .

المخاط المتعدد السكاكر الحامضي :

الحامض الهيالوريني الموجود في سائل المفاصل والحبل السري للجنين ، وحامض الكبريت الغضروفيني وهو اكثر لزوجة من الأول . يوجد خاصة في الغضاريف والأوتار العضلية وجدر الأوعية .

ويقسم الى نوعين : ١ ـ النسيج الضام الأصلي ٢ ـ النسيج الضام الهيكلي .

أ ـ النسيج الضام الأصلي :

وظيفته ضم وربط انسجة واعضاء الجسم معاً .

وأنواعه هي :

١ ـ النسيج الضام الرخو الفجوي (الخلالي) Areolar Tissus :

وهو أهم هذه الأنواع وأكثرها إنتشاراً في الجسم . يوجد بين الأحشاء وحول الأوعية والأعصاب وفي جدران القناة الهضمية والجهاز التنفسي والتناسلي والبولي . وهو يشبه القطن الذي تحشى به البضاعة الزجاجية ، وأكثر خلاياه هي المصورة لليف والبالعة وأكثر أليافه هي المولدة للغراء ، والمرنة . مادته الأساسية كثيرة السيولة ، تبدو لذلك بشكل فجوات ليس لها بنية نسيجية معينة .

٢ ـ النسيج الضام الكثيف غير المرتب (الليفي) Fibrous Tissu :

يتألف من ألياف مولدة للغراء تتوضع على هيئة حزم مبعثرة متقاطعة في جميع الإتجاهات تتخللها بعض الألياف المرنة ، ويوجد في أدمة الجلد وأغمدة الأوتار والأعصاب ، وتحت ظهارة الأنابيب البولية . مادته الأساسية أقل مشاهدة من الضام الرخو . تتركب أليافه البيضاء من مادة بروتينية تعرف « بالكولاجين Collagen » تتحول بفعل الأحماض إلى مادة جيلاتينية .

٣ ـ النسيج الضام الكثيف المرتب Dense Regular Connective Tissue :

تتغلب في هذا النسيج الألياف على الخلايا والمادة الأساسية ، وتتوضع بشكل مرتب وفي اتجاه يتناسب مع الوظيفة التي يؤديها النسيج ، فتسير جميعها بمنحنى واحد أو بحزم متوازية . ومن الأمثلة على هذا النوع :

أ ـ النسيج الوتري :

يبنى من حزم متوازية من الألياف المولدة للغراء ويشاهد بينها بعض الألياف المرنة ، وخلايا مصورة لليف ، النوى عصوية دقيقة ، والمادة الأساسية قليلة .

ب ـ النسيج الغشائي Mehdsanous Tissue :

يكوّن هذا النسيج الصفن والمحافظ العضلية، تكثر فيه الألياف

المولدة للغراء على شكل حزم متوازية فيما بينها وعمودية على حزم السطح الآخر أو مائلة عليها .

٤ ـ النسيج المطاطي Eastic Tissue :

يتكون من ألياف سميكة وصفراء اللون ، تكثر في جدران الأوعية الدموية وفي الأربطة«Ligaments» داخل الجسم لحفظ توازن الأعضاء فيه ، وتوجد في القصبات الهوائية . وهو على شكل خيوط رفيعة متعرجة لامعة ، وتصطبغ بصبغة الأورسين «Orcein»وتتكون الألياف من مادة بروتينية هي الإلاستين .«Elastin».

٥ ـ النسيج النخاعي Marrou :

هو النسيج الذي يشغل القناة المركزية للعظام الطويلة . ويقسم حسب فعاليته ولونه إلى ثلاثة أنواع : أحمر ، أصفر ، سنجابي .

أ ـ النخاع (النقي) الأحمر :

يبدأ في التكون ابتداء من الشهر الثالث للحمل . وهو ذو حجم كبير ولا سيما عند الأطفال ، ويعمل في توليد الدم حتى السنة الخامسة من العمر يتحول بعد ذلك في مشاشات العظام الطويلة وفي العظام المسطحة الى نقي (نخاع) أصفر شحمي غير فعال . وهذا النخاع غني بالخلايا إذ يبلغ عدد الخلايا بين ٣٠٠٠٠ ـ ٣٠٠٠٠٠ خلية / ملم^{3} وتتجمع الخلايا المكونة للدم على هيئة مجموعات صغيرة ولذلك يكون منظر النخاع عادة غير متجانس .

يشارك في بناء النخاع عدة عناصر نذكر منها :

١ ـ النسيج العظمي الاسفنجي : يدعم هذا النسيج النخاع الناضج الفعال في مشاشتي العظم الطويل وهو يتكون من حجب متفاغرة رقيقة تترك بينها فراغات يتوضح النخاع داخلها .

٢ ـ النسيج الضام : وهو من النوع الرخو ، تحيط أليافه المولدة للغراء بالجيوب الدموية ويعثر فيه على بعض الخلايا المصورة لليف .

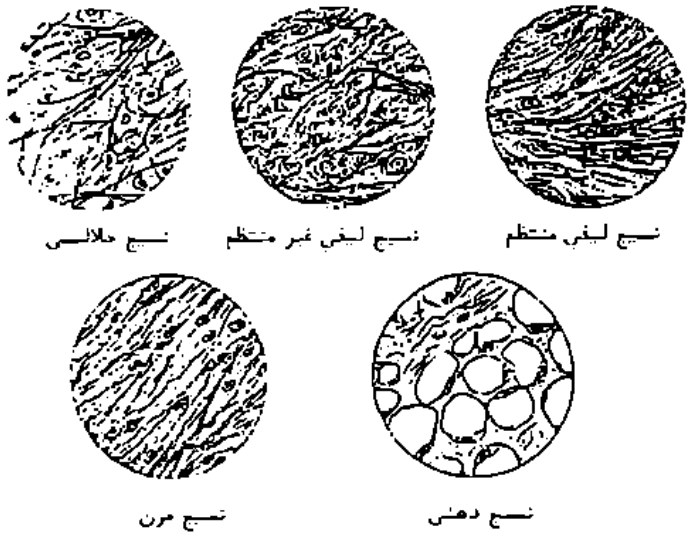

انواع النسيج الضام الاصلي

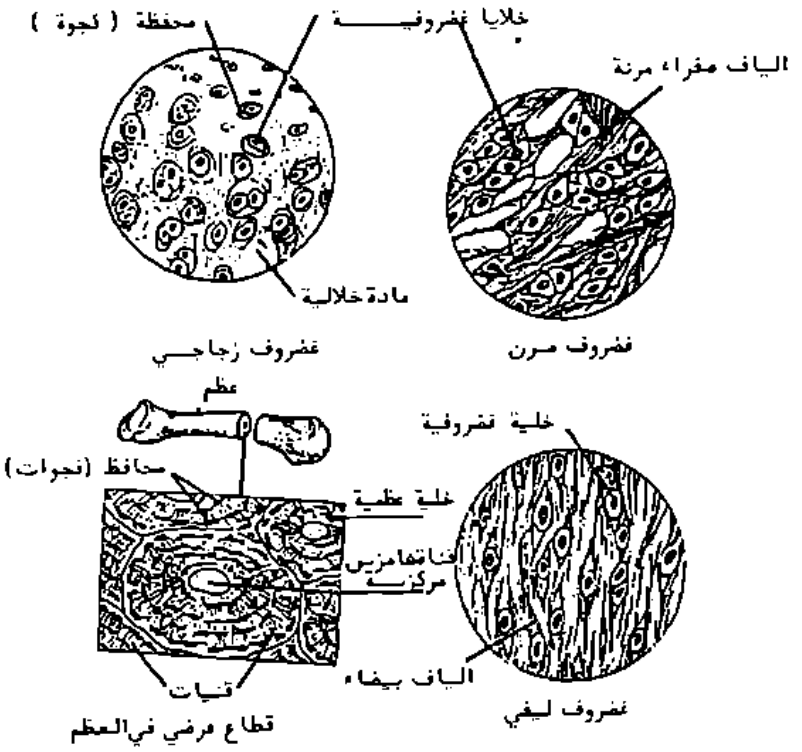

انواع النسيج الهيكلي

٣ ـ النسيج الشبكي الليفي : لا يمكن رؤية ألياف هذا النسيج إلا بعد تضريجها نترات الفضة ، تبدو ملتوية أو مستقيمة ، مفردة أو متشابكة .

٤ ـ النسيج الشحمي : يكون البناء الأساسي للمشاشات بعد سن الخامسة ، كما يكون ٥٠ ٪ من مجموع النخاع عند الكهول ، تنشأ الخلايا الشحمية من استحالة الخلايا المولدة للدم وللعظم .

٥ ـ الجيوب والأوعية الدموية : النخاع غني بالجيوب والأوعية الدموية مثل الشريّنات المتفرعة عن الشرايين المغذية للعظم ، وتتفرع بعد ذلك الى شعيرات تنتهي في جيوب دموية مبطنة بخلايا بطانية . وتفتح هذه الجيوب على أوردة دموية ذات خلايا بطانية نيرة .

ب ـ النخاع الأصفر :

وهو النخاع الموجود عند الكهول ، وتتحول فيه الخلايا المصورة للدم وللعظم إلى خلايا شحمية ، وتقل فيه الخلايا والألياف الضامة والجيوب والأوعية الدموية فى الحالات الطارئة مثل النزف أو فقر الدم فإن هذا النوع قادر على العودة إلى النخاع الأحمر الفعال من جديد ويعمل في توليد الدم .

جـ ـ النخاع السنجابي :

عندما يفقد النخاع الأصفر صفاته الخاصة وتنقلب الخلايا الشحمية إلى خلايا ضامة ثابتة ولوعة بالألوان يصبح النخاع هذا سنجابياً. تقل في هذا النوع الأوعية والجيوب الدموية ويكثر فيها السائل الخلالي فيصبح رخواً أو تكثر فيه الألياف فيصبح قاسياً . وهذا النوع غير قادر للعودة إلى نخاع أصفر شحمي أو أحمر مولد للدم .

٦ ـ النسيج الشحمي Adipose :

هو عبارة عن نسيج خلالي محور «Modified Areolar» يتكون من خلايا مستديرة على شكل أكياس ممتلئة بالدهن الذي يحل محل معظم بروتوبلازم الخلية .

وتوجد بعض الأنسجة الشحمية منذ التخلق في الحياة الرحمية ، وبعضها الآخر هو وليد ادخار الخلايا المصورة لليف الشحم ، ويرى بعض العلماء أن هناك خلايا خاصة مصورة للشحم . ويتكون الشحم من ثلاثة مصادر هي :

أ ـ الأحماض الدهنية : وهي التي تنجم عن هضم الدسم الوارد للجسم مع الغذاء .

ب ـ الأحماض الدهنية المركبة : وهي التي تصنع على حساب الجلوكوز في الكبد ، ومنه تنتقل إلى النسيج الشحمي على شكل مواد بروتينية دسمة (ليبو بروتين) .

جـ ـ غليسيريد ثلاثي : يتركب في الخلايا الشحمية نفسها من الكربوهيدرات ويعتبر الانسولين على رأس الهرمونات ذات العلاقة باستقلاب الدهون لأنه هو الذي يؤثر في مقدار تركيب الأحماض الدهنية على حساب الجلوكوز ، كما انه العامل الأصلي المشرف على مقدار اختزان الجلوكوز في الجسم على شكل جليكوجين كما أن الأنسولين ذو علاقة كبيرة في إيصال الجلوكوز إلى خلايا الجسم وخاصة الخلاية الشحمية .

ويتواجد بكثرة في بعض الأماكن في الجسم مثل :

ـ تحت الجلد **Subcutaneous** .

ـ حول الأحشاء الباطنية كالكلية والقلب والمساريقا .

. **Mesentery, Casdise and Perisenal fat**

ـ بين العضلات **Intesmus Cular Fat** .

ـ حول الأعصاب والأوعية الدموية .

وبصفة عامة يوجد النسج الدهني في جميع أنحاء الجسم ما عدا بعض الأماكن مثل تحت الجفن وفي القضيب وداخل فراغ الجمجمة ، وهو لا يخزن في الكبد إلا في الحالات المرضية .

أهم وظائف النسيج الدهني :

أ ـ يعتبر مخزناً للطاقة الحرارية . إذ يتحول دون فقدان الحرارة الداخلية .

ب ـ يشكل مادة عازلة وواقية للجسم ، فيمنع تأثير الحرارة الخارجية على الجسم ، ويقي الأجزاء التي تحته من تأثير الصدمات .

جـ ـ ملء الفراغات الموجودة بين أعضاء الجسم وبذا يعمل كوسادة داعمة وناعمة لها .

د ـ تشارك خلاياه في عمليات الإستقلاب الغذائي ويقع نشاطه تحت تأثير الغدد الصم كالنخامية والكظرية والتناسلية .

ويتكون الدهن داخل سيتوبلازم الخلية على شكل حبيبات صغيرة تملأ الخلايا وتدفع بالنواة والسيتوبلازم الى الطرف الآخر للخلية . ويشكل الدهن ١٠ ـ ٢٠ ٪ من وزن الجسم وترتفع هذه النسبة عند البدنيين . وتلعب التغذية دوراً أساسياً في تكوين النسيج الدهني فزيادة كمية الطاقة المعطاة للجسم على صورة مواد نشوية أو دهنية أو زيتية يؤدي إلى ترسيب الدهون وتكوين النسيج الدهني . وفي حالة الجوع ونقص كمية الطاقة المعطاة للجسم فإن أول ما يتأثر من الجسم هو النسيج الدهني ، إذ يبدأ الجسم بإستهلاك دهونه المخزونة لتوليد الطاقة اللازمة .

٧ ـ النسيج الليمفاوي Lymphoid :

عبارة عن نسيج شبكي يتخلله عدد كبير من الخلايا الليمفاوية ، ويكثر وجوده في الطحال ، والغدد الليمفاوية والغدة الصعترية Thymus ، Lymphouyts وفي بصيلات ماليبجي بالكليتين . وتعمل هذه الخلايا اللمفاوية على إبتلاع الأجسام الأجنبية الداخلة للجسم متخلصة من أذاها . وهي تشارك في صنع الأجسام المضادة وتكوين المناعة في الجسم ويكثر في أعضاء اللمف كالطحال .

ب ـ النسيج الضام الهيكلي :

قد تكون مادته الأساسية صلبة كما في العظام او نصف صلبة كالغضاريف ، وهو يقوم بالدعم ، والانساد للجسم . وأنواعه :

١ ـ النسيج الغضروفي :

وهو عبارة عن نسيج ضام محور«Modified Connective»ففي الجنين يكون الجهاز الهيكلي كله من الغضاريف ، ومع نمو الجنين تبدأ أجزاء منه في التحول الى عظام ، ويستمر هذا التحول في الإزدياد مع تقدم العمر ، ففي الانسان الكبير يكون جل الجهاز الهيكلي من العظام ، ويبقى أجزاء قليلة فقط من الغضاريف في مناطق الحركة ، ونهايات الضلوع ، والأذن ، والقصبة الهوائية . وهي لا تحتوي على أوعية دموية ، وغالباً ما تغطي نهاياتها بطبقة سميكة من النسيج الضام . وتتكون الغضاريف من خلايا مستديرة أو شبه مستديرة أو مفلطحة أو مضلعة محاطة بمادة بينية **Inter «Cellular Substance** ويحتوي سيتوبلازم الخلية الغضروفية على فجوات وحبيبات دهن وكمية من الجليكوجين ويتخلل المادة البينية ألياف الكولاجين **«Collagen** الرقيقة لدعم هذا النسيج ، وتتركب المادة البينية من الجليكوبروتين .

وفي بعض المناطق مثل صيوان الأذن توجد الغضاريف المطاطية-**Eas «tic Cartilage** . بينما في العمود الفقري توجد الغضاريف ذات الألياف-**Fib «ro - Cart** حيث ترتبط الخلايا الغضروفية بألياف الكولاجين .

وظائف الغضاريف :

١ ـ تلعب دوراً في حركة الجهاز الهيكلي فتسهل حركة المفاصل دون اذى أو ألم .

٢ ـ تلعب دوراً في نمو الجهاز الهيكلي طولاً وسمكاً . وإذا حدث جرح لإنسان بالغ في منطقة غضروفية فإن هذا الجزء لا يتجدد ، ولكن تتكون انسجة ضامة في هذه المنطقة

شكل تخطيطي يبين تعظم عظم طويل الأجزاء وقد ظهر فيه أحد النكردوسين

عن كتاب : علم الحيوان العام
د . فؤاد خليل
وزملائه

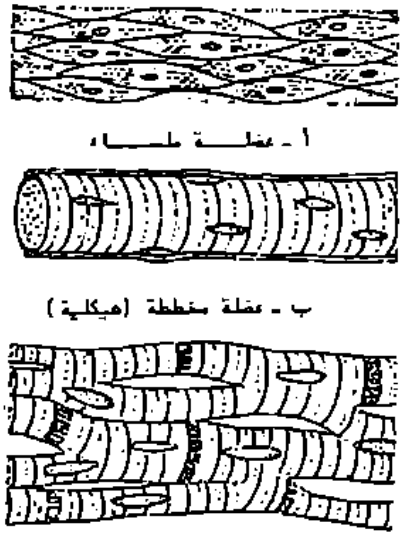

أ - عضلة ملساء

ب - عضلة مخططة (هيكلية)

جـ - عضلة قلبية

أنواع العضلات

عن كتاب : مدخل الى بيولوجيا الانسان،
د . عايش زيتون

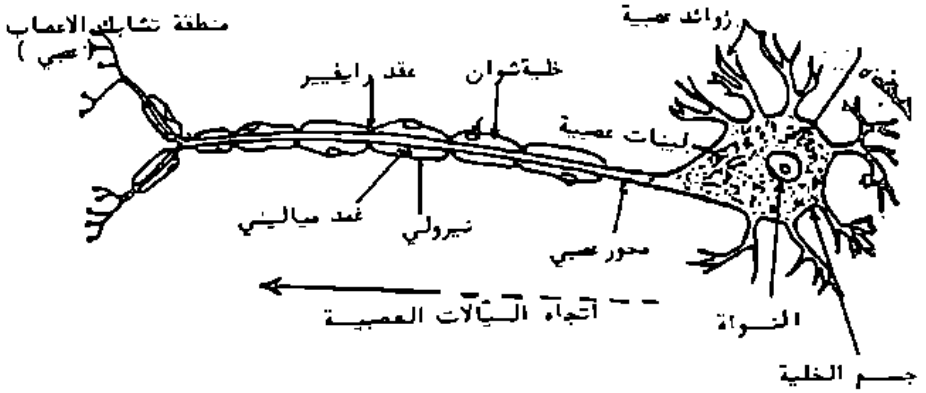

خلية عصبية

عن كتاب: مدخل الى بيولوجيا الانسان

ويعتبر فيتامين A ضروريا لنمو ونضج وتكلس الغضاريف ، أما فيتامين D فإنه حيوي جداً لتكلس العظام .

٢ ـ النسيج العظمي :

يتشكل النسيج العظمي عند الجنين على حساب النسيج الضام ، والنسيج الغضروفي . ويعرف على أنه نسيج ضام محور الى نسيج صلب بسبب تكلس محتوياته الداخلية من الكولاجين .

والعظام تشكل الهيكل في جسم الانسان وهي اما محورية Axial مثل الفقرات والضلوع والجمجمة والأرجل أو صفيحية مثل عظام الكتف والحوض .

ـ وهي إما غشائية المنشأ : نشأت عن ترسيب الأملاح في الأنسجة البرنشيمية مثل عظام الجمجمة .

ـ أو غضروفية المنشأ : نشأت عن طريق تكلس الغضاريف .

وهناك ثلاثة أنواع من الخلايا المختصة بعمليات نمو وتكلس العظام هي :

أ ـ خلايا الأستوبلاست« Osteololasts » مسؤولة عن عمليات تكوين العظام .

ب ـ خلايا الأستوكلاست « Osteoclasts » وهي مسؤولة عن عملية إمتصاص المواد المكونة للعظام .

جـ ـ خلايا الأستوسيت« Osteocytes »وهي مسؤولة عن بقاء العظام في حياة مستمرة . وتتكون العظام من مواد عضوية وغير عضوية ، تختلف نسب هذه المواد من عظمة إلى أخرى ، وتبلغ نسبة الماء في العظم ٠,٣٩ ٪ . والمواد العضوية هو الكولاجين والسكليروبروتين « Scleroprotein » وغيرها .

نمو العظام :

إن ظاهرة نمو العظام أو تكلس الغضاريف وتحولها إلى عظام هي

ظاهرة حيوية ودقيقة ومعقدة ، فمثلاً في العظام الطويلة نجد أن نهايات هذه العظام «Epiphysis» تكون نشطة في تكوين أنسجة غضروفية لأن خلاياها تتوضع بشكل طولي . بينما الخلايا المواجهة لنخاع العظام فإنها تموت ، في حين تختفي الطبقات الدقيقة الغضروفية مخلفة تجاويف رقيقة للداخل تدخل فيها الشعيرات الدموية وخلايا الأسيتوبلاست التي تبقى مغمورة في داخل العظام وتتحول إلى أوستيوسيت «Osteocysts». وهذا التجمع هو ما يسمى بنظام هارفس ويعاد تشكيله عند كسر العظام . وعملية التكلس ليست تحول النسيج الغضروفي .

العوامل التي تؤثر في نمو العظام :

١ ـ عوامل وراثية : إن طول أو قصر العظام وطبيعة نموها يتأثران كثيراً بالوراثة ، كالنقص الوراثي في تمثيل املاح اليود العضوية كما في حالة الأقزام . بينما عند العمالقة يتاج فرط النمو بسبب زيادة هرمونات النمو وراثياً

٢ ـ أهمية الكالسيوم والفسفور : ٩٩ ٪ من اجمالي الكالسيوم و ٨٠ ٪ من اجمالي الفوسفات موجودة غالباً في العظام . وهذان العنصران مهمان لتكوين العظام ، وهما على شكل كربونات وفوسفات الكالسيوم ، وهناك تناسب خاص وثابت بينهما ، إذ أن نسبة الكالسيوم إلى الفوسفور هي ٢,٢ : ١ . أما إذا زادت نسبة الفسفور عن الكالسيوم فيظهر لين في العظام .

وتلعب الكلى دوراً هاماً في تنظيم درجة الـ **PH** وبالتالي إفراز أو إعادة إمتصاص كلاً من الكالسيوم والفسفور .

٣ ـ الهرمونات : تؤثر هرمونات الغدة النخامية والدرقية والادرينالين والغدد الجنسية في نمو وتطور العظام .

فزيادة هرمون الثيروكسين (الدرقية) يؤدي الى نضج مبكر للعظام مع قفل أو تكلس المفاصل فيقل بذلك النمو . والفرق بين

تأثير الثيروكسين وهرمون النمو STH هو أن الأول يؤدي إلى نمو العظام وسرعة نضجها ، بينما الثاني يؤدي إلى نمو العظام فقط . كما أن هرمونات جارات الدرقية وفيتامين د لهما تأثيرها في تنشيط نمو العظام . بينما لوحظ أن الحقن بمركبات الـ ACTH أو «Glycocorticoiels» تؤخر عملية بناء العظام والأنسجة الضامة وكذلك هرمون«Calcitonin» الذي تفرزه الغدة الدرقية يمنع إنتقال الكالسيوم من العظام الى الدم

أما هرمونات«Oestrogen»والـ«Cortisone»فهي مثبطة لنمو العظام إذا زاد إفرازها عن المعدل الطبيعي .

٤ ـ تأثير التغذية : من أكثر أنسجة الجسم حساسية بنوعية الغذاء ويشترط لنمو العظام توافر مستوى معين من الكالسيوم والفوسفور وفيتامين د في الغذاء .

ويعتبر فيتامين A مهماً في نمو العظام ، فنقصه يؤدي إلى تغير في شكل العظام ، أما زيادته فتؤدي إلى تحلل جسم العظام .

أما فيتامين د فيعتبر من الفيتامينات الأساسية اللازمة لنمو العظام الصغيرة شريطة توفر الكالسيوم والفوسفور ، ونقص هذا الفيتامين يؤدي إلى الإصابة بمرض الكساح عند الأطفال

كذلك فإن فيتامين C, B2 يساعدان على سرعة نمو العظام . كما أن الحديد يؤثر بطريقة غير مباشرة كعامل مضاد لفقر الدم

٣ ـ النسيج العضلي Muscular Tissue :

يتألف من وحدات دقيقة هي الألياف العضلية ، وأهم خصائصها هي القدرة على التقلص مما يؤدي لقصرها وبالتالي لحركة الجسم والأعضاء .

تبنى الألياف من خلايا متطاولة جداً ذات أشكال تشبه الليف أو الخيط ؛ ولذلك سميت الألياف العضلية ، تجتمع الألياف العضلية فتشكل حزماً ، يربط بين الحزم نسيج ضام غني بالأوعية الدموية التي تنقل اليها المواد الغذائية

والأوكسجين ، وتتلقى منها حاصلات الاستقلاب . وتتشكل العضلات من اجتماع الحزم العضلية ويتفاوت حجم العضلات تبعاً لعدد الحزم الداخلة في تركيبها . والألياف مرتبة بإتجاه حركة العضلة .

ويقسم الى فئات ثلاثة هي :

١ ـ عضلات ملساء لا إرادية .

٢ ـ عضلات مخططة ارادية .

٣ ـ عضلات مخططة لا إرادية (عضلة القلب) .

١ ـ النسيج العضلي الأملس (العضلات الملساء) :

وهي غير إرادية ، وتتكون من خلايا عضلية ملساء مغزلية متطاولة تدعى الليف العضلي الأملس ، وهو مغزلي ذو وسط منتفخ ونهايتين دقيقتين طوله ما بين ٢٠ ـ ١٠٠ ميكرون ، وعرضه ٥ ـ ٨ ميكرون ، قد يصل طوله في بعض الحالات كالحمل الى ٥٠٠ ميكرون .

يبنى الليف العضلي الأملس من هيولي ونواة وغشاء خلوي .

ـ فالهيولي تبدو متجانسة مرصعة ببعض البقع النيرة الناجمة عن ذرات الجليكوجين . تتوضع فيها العضيات الحيوية متخذة شكلاً حبياً أو عصوياً . وتحتوي على قليل من الصباغ العضلي«Myoglobin». تبدو هذه الهيولي مخططة بلييفات عضلية متوضعة بشكل موازي للمحور الطولاني وهي مبنية من وحدات بروتينية ذات شكل خيطي دقيق . ومن المعروف أن الليفات الأثخن والأقل عدداً تبنى من الميوزين ، والليفات الأدق والأكثر عدداً والمتفرعة تبنى من الأكتين .

ـ إن النواة في الليف العضلي الأملس مركزية متطاولة أو بيضية ، شبكتها الكروماتينية قليلة الكثافة ، وفيها نوية واحدة ، ذات جدار متعرج .

ـ أما الغشاء الخلوي : فرقيق تدعمه شبكة من الألياف المولدة للغراء ثخانته من ٤٠٠ ـ ٨٠٠ انجستروم قد يزول من بعض المناطق فتلتحم الألياف

العضلية ببعضها البعض التحاماً مباشراً فتشكل منطقة تدعى نكسوس Nexus تلعب هذه المنطقة دوراً في تمرير السيالة العصبية من ليف لآخر . يقصر طول الليف العضلي الأملس أثناء التقلص . وتبدو فيه حزم الليفات العضلية أكثر وضوحاً ، والليفات أكثر إستقامة وتثخناً ، ويبدو الثخن على شكل موجات متوازية وموازية لمحور الخلية ولهذا يعرف بالتقلص التموجي .

أثناء التقلص تثني أقسام الغشاء الخلوي للداخل لأن خيوط الميوزين تسحبها للداخل ، كما تتجمع بعض عناصر الهيولي مثل العضيات الحيوية قرب النواة ، ويبدي الغشاء النووي بعض التجعدات .

منشأ الليف العضلي الأملس ، نموه وتكاثره :

تنشأ الألياف العضلية الملساء من الخلايا المتوسطة التي تخسر إستطالاتها وتتطاول هيولاها فتصبح خلية عضلية ملساء .

تنشأ بعض الخلايا الظهارية من الوريقة الخارجية وتسمى الخلايا العضلية ـ الظهارية يزداد طول الليف العضلي في بعض الحالات كالحمل أو إزدياد التوتر الشرياني وهو يتألف من ثلاثة أنواع من الخلايا هي :

١ ـ الخلايا المتفرعة : وهي ذات إستطالات كثيرة توجد في الشرايين الكبيرة .

٢ ـ الخلايا العضلية الظهارية : ذات شكل نجمي وتتوضع في محيط العنبات الغدية لبعض الغدد الخارجية الإفراز مثل الغدد اللعابية والدمعية والعرقية .

٣ ـ الخلايا العضلية المشبهة بالبشرة : يقرب شكلها من شكل العضلية الظهارية وتوجد في الوصل الشرياني ـ الوريدي ، ولذلك تدعى بخلايا الوصل .

إن عدد الأوعية الدموية في النسيج العضلي الأملس قليل ، وكثيراً ما تفقد ، فتتغذى عندئذ العضلات بالتشرب والارتشاح . وتسير الأوعية الدموية في النسيج الضام الخلالي بين الحزم المتجاورة فقط .

وتتعصب العضلات الملساء بواسطة الجملة العصبية النباتية (الذاتية) ولذلك فهي غير إرادية . تعمل الألياف العصبية على تنبة العضلة وتنقل منها مختلف أنواع الإحساس. وتوجد العضلات الملساء في القناة الهضمية من منتصف المريء حتى المستقيم ، وفي المسالك التنفسية ، في جدر الرغامي والقصيبات ، وفي المجاري البولية والتناسلية في الكويسات والحويضة والحالب والمثانة والإحليل والرحم والنغيرين وكذلك في جدر الشرايين والأوردة والأقنية المفرغة للغدد .

وللنسيج العضلي الأملس القدرة على البقاء طويلاً في حالة تقلص ، دون أن تفقد العضلات قدرتها التقلصية ، وذلك بسبب بطئها في التقلص وعدم تعبها السريع كالعضلات المخططة . ويشتد تقلصها بالبرد أو بعض الأدوية كالأزرين .

٢ ـ النسيج العضلي المخطط (العضلات المخططة) :

تشكل العضلات المخططة ما يسمى « اللحم » وهي عضلات إرادية تحرك العظام وتستر الهيكل العظمي وتكسبه شكلاً مناسباً وهي من مشتقات الوريقة الوسطى . ويتواجد هذا النسيج بالإضافة للجذع والأطراف في الأقسام العليا للجهاز الهضمي والتنفسي والعين والأذن . وهو إرادي الحركة لونه أحمر وردي بسبب غناه بالأوعية الدموية والصباغ العضلي «Myoglobine»، خلاياه متطاولة تشبه الألياف تدعى الألياف العضلية بدلاً من الخلايا ، وإذا غليت العضلة المخططة بالماء الساخن بدت مكونة من إجتماع عدد من هذه الألياف تجتمع الألياف فتشكل الحزمة ، وتجتمع الحزم فتشكل العضلة . ولا تتناسب القدرة الحركية للعضلة مع ضخامتها وإنما مع عدد الألياف الفعالة فيها . يحيط بالليف العضلي غشاء قاعدي ، ويتخلل بين الألياف نسيج ضام رخو يدعى غمد الحزمة الباطني «Endo Mysium» وتحاط الحزمة بنسيج ضام كثيف يدعى غمد الحزمة الظاهر «Peri Mysium» وتحاط العضلة بغلاف ضام ثخين لماع يدعى صفاق العضلة « Epi Mysium » .

الليف العضلي المخطط ذو شكل اسطواني أو موشوري ثخين ونهايتين دقيقتين مدببتين أو متفرعتان ، طوله ١٠ ـ ٤٠ ملم وعرضه ١٢ ـ ٧٠ ميكرون . تكثف النسيج الضامة الخلالية وتغزر في طرفي العضلة كما تتضخم فتشكل الوتر ويتألف من هيولي ونواة وغشاء .

أما الغشاء الخلوي فيدعى ساركوليما « Sarcolemma » يتألف من منطقتين داخلية وخارجية معزولتين عن بعضهما بمسافة ١٤٠ ـ ٢٤٠ انغستروم لتؤمن سهولة حركة الغشاء أثناء التقلص والإسترخاء . الطبقة الخارجية عبارة عن ليفات سابحة في مادة أساسية . أما الطبقة الداخلية فهي عبارة عن الغشاء الهيولي وهنا يدعى بلازما ليما « Plasma Lemma » يمتاز بقدرته على نقل التنبيه العصبي الوارد ، ثم توزيعه على كافة أقسام الغشاء ، يساعد على ذلك الانثناءات الداخلية ، تلتقي هذه الانثناءات مع مثيلاتها من الطرف الآخر فتشكل القنوات أو الأنابيب المستعرضة « Transverse Tubules » أو أنابيب T .

ـ أما الهيولي العضلية : تدعى أيضاً ساركوبلازما فتحتوي على العضيات الحيوية بغزارة تتوضع بشكل سلسلي قريبة من النوى وهي تفرز المواد الكيماوية ذات العلاقة بالتقلص مثل ATP .

الشبكية الداخلية الملساء : تتوضع قنياتها بشكل موازي لمحور الليف فتتعامد مع الأنابيب المستعرضة . تلتقي الأنابيب المستعرضة مع أنابيب الشبكة الهيولية المتسعة مرتين في الوحدة العضلية الواحدة وذلك في حدود القرص المظلم من طرفيه مع القرص النير ، يتشكل من هذا الإلتقاء ما يدعى بالثلاثية Triade . تحتوي الهيولي العضلية مكتنفات كيماوية مختلفة مثل الأدينوزين الثلاثي الفوسفور ATP والفوسفاجين والجليكوجين والخضاب العضلي وبعض الخمائر .

ـ تتميز الألياف العضلية بتوزع النوى في محيطها قرب الغشاء الخلوي ، يحوي الليف الواحد ٣٥ نواة في كل ١ ملم من طوله بيضية أو مغزلية . وهي عبارة عن ألياف طولية دقيقة لا يتجاوز سمكها ٢ ميكرون تدعى الليفات

العضلية وتتوضع الليفات موازية لمحور الليف العضلي وتتميز بكونها غير متجانسة المنظر إذ تتألف من أقسام نيرة وأقسام قاتمة ويسمى كل منها بالقرص «Disc» أو الشريط «Band» ، يتلو كل شريط قاتم شريط نير . وتتوضع جميع الأقراص المظلمة في جميع ليفات الليف الواحد على مستوى واحد ، كذلك الأقراص النيرة . مما يجعل الليف العضلي يبدو مخططاً عرضياً وطولياً .

البناء الدقيق لليفات العضلية :

يظهر المجهر الالكتروني أن الليفات العضلية مؤلفة من خيوط متناهية بالدقة تدعى الخيوط العضلية «Myofilaments» تتكون من مواد بروتينية بعضها الميوزين والآخر الاكتين . سمك خيوط الميوزين ١٠٠ أنغشتروم وطولها ١,٥ ميكرون وتبتعد عن بعضها بمسافة ٤٥٠ انغشتروم وتتوضع ضمن القرص المظلم فقط وهي كاسرة للضوء ويسببها يدعى القرص المظلم بالقرص A (أ) أما خيوط الاكتين فهي أدق من خيوط الميوزين (٥٠ انغشتروم) وطولها ٢ ميكرون وهي ستة أضعاف عدد خيوط الميوزين ، وتتوضع في القرص النير وتمتد داخل القرص المظلم وهي غير كاسرة للضوء ولذلك تسمى الأقراص I .

يحتوي القرص النير I في وسطه على خط قاتم متعرج يدعى خط اميي أو خط Z ، فيقسم القرص الى قسمين ، ويدعى كذلك تيلوفراغما «Telephragma» أو خط T ومعناها الجزء الطرفي ، وذلك لأنه محدود من طرفيه بخط Z ، وهي تشكل ما يشبه الجسور بين الخلايا الظهارية التي تتوضع على جانبيها الليفات الدقيقة .

مظاهر التقلص والإسترخاء في الليف العضلي :

لا تلتقي في حالة الإسترخاء العضلي نهايات خيوط الاكتين (الآتية من نصفي القرصين النيرين) والداخلة الى القرص المظلم من طرفيه بعضها مع بعض . أما في حالة التقلص فإن خطوط Z التي تستند عليها خيوط الاكتين تقترب من بعضها مما يؤدي لتقارب هذه النهايات من بعضها ، فينمحي أو يصغر القرص H داخل القرص المظلم ، كما يتصغر أو ينمحي القرص النير I

في حين يبقى القرص المظلم A محافظاً على طوله وهذا يعني أن وحدة الساركومير تقصر أثناء التقلص لتقارب خطي Z من بعضهما ، وأن القصر حادث على حساب القرص النير I والقرص H وسببه انزلاق خيوط الاكتين على خيوط الميوزين وليس عن تصغر أو قصر هذه الخيوط وعندما تسترخي العضلة تعود خيوط الاكتين الى وضعها السابق وتعود الأقراص المظلمة والنيرة إلى شكلها السابق .

وقد دلت الأبحاث الحديثة على أن انزلاق خيوط الأكتين يعود الى حركة جسور الوصل الممتدة بين خيوط الميوزين والأكتين . والنظرية الحديثة لآلية التقلص العضلي تتخلص في أن العامل المنبه للتقلص عندما يصل إلى الليف العضلي يستعمل منطقة الأنبوب المستعرض فيدخله الى قنيات الشبكة الهيولية الداخلية حيث توجد الـ **ATP** المشتملة على شوارد الكالسيوم . يزيل الإستقطاب أثر هذا التنبيه وتنطلق شوارد الكالسيوم إلى الساركوبلازما مما يساعد خميرة الـ«**Atpase**»على تحويل هذا البروتين إلى **ADP** وتنطلق من جراء ذلك القدرة على تحريك جسور الوصل وتزليق خيوط الاكتين .

٣ ـ النسيج العضلي القلبي (عضلة القلب) :

عضلة القلب عضلة مخططة ولكنها غير إرادية ، إذ هي دائبة الحركة بصفة ذاتية ، وهي تحتوي على نوعين من الخلايا هما الخلايا العضلية القلبية والخلايا المنبهة لعضلة القلب .

١ ـ الخلايا العضلية القلبية : خلايا متطاولة اسطوانية الشكل ، تتفاغر مع غيرها من الخلايا العضلية المجاورة . ولها نواة واحدة مغزلية الشكل ومركزية . أما الهيولي العضلية (الساركوبلازما) فتبنى من عناصر بروتينية منقبضة هي الخيطان تتجمع مع بعضها لتشكل الليفات وهي مبنية مثلها من خيوط الميوزين الثخينة وخيوط الأكتين الدقيقة . المصورات الحيوية كبيرة الحجم كثيرة العدد بالمقارنة مع الليف العضلي الجسمي تحتوي الهيولي على حبيبات جليوكوجين أكثر من الهيولى العضلية الجسمية أما المواد البروتينية (**ADP** والـ

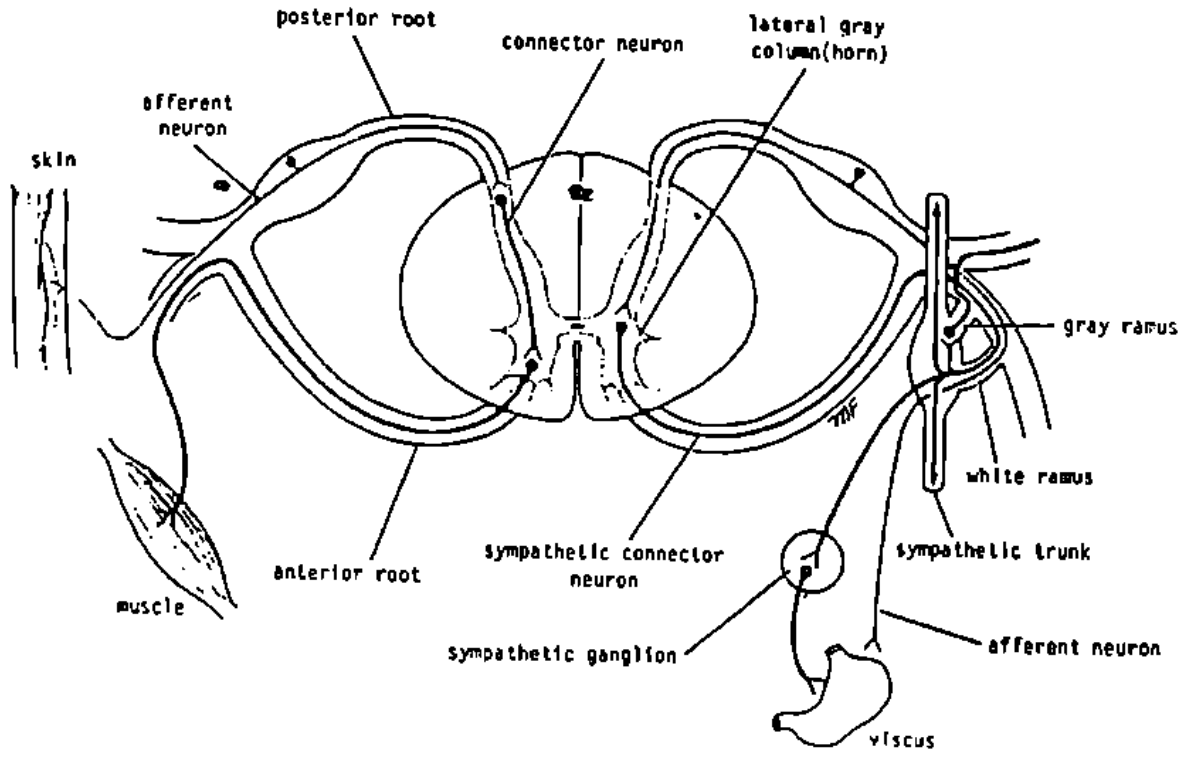

دائرة المنعكس العصبي

الى اليسار : المنعكس العصبي البدني

الى اليمين : المنعكس العصبي في الجهاز العصبي الذاتي

ATP والفوسفاجين والميوغلوبين) فوجودها مماثل في الألياف العضلية الجسمية .

يوجد في مكان إرتباط الخلية العضلية بالخلية المجاورة في الليف العضلي الواحد خط قاتم يدعى « الخط السلّمي » لأنه يبدي أثناء مسيرته عرضاً تعرجات تشبه درجات السُّلم ، وهو يحوي منطقة مغلقة ومنطقة تقارب وجسماً واصلاً .

٢ ـ الخلايا المنبهة للقلب : وهي تعمل على تنبيه ضربات القلب وتنقله إلى جميع أجزاء القلب وتتوضع هذه الخلايا في :

١ ـ العقد الجيبية ـ الأذنية أو عقدة كايت فلاك .

٢ ـ العقد الأذنية ـ البطينة أو عقد تافارا .

٣ ـ حزمة هيس أو الحزمة ما بين البطين وفروعها في شبكة يوركنج .

تختلف أشكال هذه الخلايا بعضها عن بعض ، وتتوضع في حدود التماس فيما بينها أجسام وأصله ومسافات مغلقة . ولا يوجد في العضلة القلبية لوحات محركة كما في العضلات الجسمية .

٤ ـ النسيج العصبي :

يتكون النسيج العصبي على حساب الشخن الحادث في ظهر الوريقة الخارجية والمدعو باللوحة العصبية ، تتحول هذه اللوحة إلى ميزابه عصبية حيث تلتحم أطراف هذه الميزابة في مرحلة جنينية متأخرة فيتشكل الأنبوب العصبي . يبدي هذا الأنبوب تضخماً في أحد طرفيه يشكل فيما بعد الدماغ ، والقسم الذي بقي محافظاً على هيئته الحبلية فيشكل النخاع الشوكي .

يتركب الجهاز العصبي تشريحياً من قسمين كبيرين أحدهما مركزي (الجهاز العصبي المركزي) ويتألف من الدماغ الكائن في القحف ، والنخاع الشوكي الموجود في القناة الفقرية ، والآخر محيطي (الجهاز العصبي المحيطي) وهو يشتمل على العقد والألياف العصبية .

ويقسم الجهاز العصبي وظيفياً إلى قسمين رئيسين يدعى الأول الجهاز العصبي الإرادي أو الجسدي ويعصب العضلات المخططة الهيكلية والعظام والجلد ، والثاني هو الجهاز العصبي اللاارادي (الذاتي أو النباتي) ويعصب العضلات الملساء وعضلة القلب والغدد المفرزة .

تتصف بعض خلايا النسج العصبي إضافة على الإستثارة والنقل بالقدرة على الإفراز مثل الغدد الصم .

يتركب النسج العصبي من :

١ ـ عصبونات (وحدات عصبية) .

٢ ـ خلايا الدبق الداعمة .

ـ العصبون : يبنى من ثلاثة عناصر :

ـ جسم الخلية العصبية .

ـ تغصنات أو تشجرات .

ـ المحور الاسطواني .

أ ـ الخلية العصبية : وهي خلية ضخمة قد يبلغ قطرها ١٣٥ ميكرون ، شكلها يختلف بين مضلعة أو بيضية أو مكورة أو مخروطية . قد يخرج من هيولاها استطالة واحدة (محور) فتدعى خلية وحيدة القطب ، وقد تخرج منها استطالتان تمثل احداهما المحور والأخرى الغصين فتدعى ثنائية القطب . وقد يخرج منها العديد من الإستطالات فتدعى متعددة الأقطاب وهي أكثر الخلايا العصبية مشاهدة . لها نواة واحدة كبيرة باهتة ومركزية ومكورة أو بيضية الشكل ، غشاؤها واضح الحدود ، قد تشاهد النواة مضاعفة او متعددة .

وتحتوي الخلية على كمية أقل من الهيولي تغزر فيها الليفات العصبية والمصورات الحيوية . والليفات العصبية تبنى من خيوط دقيقة لا يزيد قطر الواحد منها عن ١٠٠ أنغشتروم وفي الهيولي مادة محبة للكروم تدعى جسيمات نيسل يكثر على سطوحها الريبوزومات وهي نشيطة في توليد البروتين . يتبدل

شكلها وحجمها بين حالتي الراحة والتعب .

وتحتوي هيولي الخلية علاوة عن المصورات الحية على مكتنفات غير حية مثل القتامين (ميلانين) لها غشاء هيولي رقيق ، وتحاط الخلية العصبية بغمد خلوي دبقي .

ب ـ التغصنات أو التشجرات : تمتلك كل من الخلية وحيدة القطب وثنائية القطب على إستطالة عصبية هيولية واحدة .

أما الخلايا متعددة الأقطاب فلها تغصنات متعددة . تخرج من جسم الخلية ثم تتفرع بعد خروجها الى فروع ثم تتفرع هذه بدورها وهكذا الى أن يتشكل ما يشبه تغصنات الشجرة . أما المصورات الحيوية فتواجد على طول امتداد هذه التغصنات وتتكاثر في نهايتها . يغطي سطح التغصنات بوارز دقيقة تدعى الأشواك تمتلك جهازاً شوكياً يسهل مرور السيالة بين استطالات الخلايا العصبية المتجاورة .

تتلقى هذه التغصنات التنبهات الواردة اليها من المحاور الاسطوانية للعصبونات الأخرى ثم تنقلها إلى جسم الخلية التابعة لها . وتستطيع بسبب كثرتها أن تتلقى قدراً كبيراً من السيالات العصبية الآتية من عصبونات متعددة في وقت واحد .

جـ ـ المحور الاسطواني (المحور) : هو استطالة هيولية مفردة طويلة . تبرز من جسم الخلية إزاء بروز صغير خال من جسيمات نيسل أو انها تصدر عن إحدى التغصنات الهيولية . وهو أدق من الغصينات وأكثر طولاً منها .

تتسع الفروع التي قد تتفرع عنه وتشكل انتفاخات تدعى (البراعم) تختلف طبيعة نهايات المحور الأسطواني حسب الأنسجة التي ينتهي اليها . فهي شبكية ومتسعة في البشرات أو محفظية أو على شكل السلال في النسيج الضام ، ولوحات محركة في العضلات المخططة الهيكلية ، وقد تأخذنا هنا شكل المغازل .

يبنى المحور من نفس عناصر الهيولي العصبية ما عدا جسيمات نيسل التي لا توجد فيه . تغرز فيه الليفات العصبية والمصورات الحيوية .

تدفع هيولي الجسم الخلوي إلى المحور يومياً ما طوله ١ ملم من العناصر الهيولية الجديدة ، فتكسب المحور تجدداً مستمراً أو تخلصه مما تراكم فيه من حواصل الإستقلاب عن طريق نقلها إلى جسم الخلية . وترد التنبيهات العصبية الى المحور الإسطواني عن طريق جسم الخلية . يمكن أن يستر هذا المحور بغلاف قوامه مادة النخاعين مصنوع من قبل خلية دبقية .

* يطلق على مكان توضع أجسام الخلايا العصبية وتعصناتها والأجزاء الأولى من محاورها الإسطوانية في الجملة العصبية المركزية إسم « المادة الرمادية » .

ويطلق إسم النوى على المناطق التي تتكثف فيها أجسام الخلايا العصبية داخل المادة الرمادية ، يحيط بالمادة الرمادية مادة تدعى « المادة البيضاء » وهي تبنى من المحاور الإسطوانية المغمدة بغمد النخاعين والمتوضعة أجسام خلاياها في المادة الرمادية . ويطلق على هذه المحاور اسم الألياف العصبية . وتحاط المادة البيضاء بمادة رمادية رقيقة تدعى القشرة .

النسج العصبي الدبقي :

تكون خلاياه الهيكل الإستنادي للعناصر العصبية الأخرى كما تقوم بوظيفتي الترميم والتغذية في الجملة العصبية . ويتركب من خلايا مختلفة الأشكال ، تقسم إلى قسمين :

- خلايا الدبق الكبيرة .

- خلايا الدبق الصغيرة .

أ - خلايا الدبق الكبيرة : تشتق من خلايا خاصة هي الأرومات الأسفنجية - العصبية وهي ثلاثة انواع :

A - الخلايا السيائية : تشبه الخلايا الطلائية الساترة ، تمتلك في قطبها

المطل على لمعة الأنبوب العصبي اهداباً وفي قطبها القاعدي استطالات داعمة .

B ـ الخلايا الكوكبية : نجمية الشكل جسيمة ، نواها حويصلية ، تصدر عن هيولاها استطالات عديدة يرتكز بعضها على الأوعية الدموية . منها الكوكبية الليفية ومنها الهيولية .

C ـ الخلايا القليلة التغصنات : سريعة العطب كروية الشكل تنشأ منها استطالات دقيقة جداً ، توجد في المادتين الرمادية والبيضاء ، لها علاقة وثيقة بالأوعية الدموية الشعرية فتقوم بدور مغذي .

ب ـ خلايا الدبق الصغيرة : صغيرة نسبياً ، مضلعة الشكل ، يصدر عنها استطالتان أو أكثر تتفرع فيما بعد نواتها متطاولة غنية بالكروماتين ، مشتقة من الوريقة الوسطى ، لذا تدعى ميزوغليا نشيطة بالبلعمة .

وظائف الدبق العصبي :

١ ـ يؤلف هذا النسيج بخلاياه المستندة الى جذر الأوعية الدموية الدماغية حاجزاً دبقياً عصبياً يسمى « الحاجز الدموي الدماغي » .

٢ ـ تقوم خلايا الدبق بدور غذائي فهي غنية بالخمائر وتقوم بحفظ التوازن الشاردي للمراكز العصبية ولا سيما شوارد الصوديوم .

٣ ـ معظم الأورام التي تصيب المراكز العصبية إنما تصيب الخلايا الدبقية .

٤ ـ تقوم بدور افرازي في صنع السائل الدماغي الشوكي ، كما تعمل على الترميم والتعويض عن المادة العصبية المفقودة .

٥ ـ النسيج الوعائي :

عبارة عن نسيج سائل يتكون من ثلاثة أنواع من الخلايا تدور داخل سائل هو المصورة (البلازما) . أكثر هذه الخلايا عددا هي الكريات الحمراء **«R. B. C. Erythro Cyts»** إذ يبلغ عددها خمسة ملايين / ١ سم^3 ووظيفتها الأساسية

نقل الأكسجين الى الأنسجة وطرح ثاني أكسيد الكربون .

وخلايا الكريات البيضاء «W. B. C. Leucocyts»، وهي أقل عدداً بكثير من الكريات الحمراء إذ يتراوح عددها بين ٥ ـ ١٠ آلاف / ١ سم^{3} وظيفتها الأساسية مقاومة الأمراض بتحطيم الجراثيم الضارة .

والصفائح او اللوحات« Platelets »يتراوح عددها ما بين ١٥٠ ـ ٣٥٠ ألف صفيحة لكل ١ سم^{3} وتلعب دوراً أساسياً في عملية تخثر الدم .

تحضير العيّنة النسيجية للفحص المخبري

Preparating The Tissue Sample For The Lab Test

الدراسة المجهرية تهدف إلى معرفة الصفات المجهرية للأنسجة سواء كانت سليمة أو مصابة ، وسواء كان النسيج بشرياً أو حيوانياً أو نباتياً . وتشمل تحضير شرائح نسيجية ووضعها تحت المجهر وملاحظة التغير في تركيب النسيج وشكل الخلايا . ويتم تحضير هذه الشرائح على مراحل متعددة ، هي :

١ ـ أخذ قطعة النسيج المرغوب فحصه :

في أقل وقت ممكن ، بمشرط أو مقص أو ملقط .

٢ ـ التثبيت : (Fixation) .

وهو إيقاف حياة الخلية مع إحتفاظها بجميع صفاتها من حيث الشكل وتركيب مكوّناتها ، ويهدف التثبيت إلى :

ـ إعطاء النسيج المتانة الكافية لكي يتحمل بقية مراحل التحضير . كالقطع .

ـ إعطاء النسيج القدرة على تحمل درجة الحرارة العالية المستعملة في مرحلة إشباعه بالشمع .

ـ حفظ النسيج من التغيرات التي قد تطرأ عليه كالتفسخ (الجراثيم) والانحلال الذاتي (الأنزيمات) .

طريقة التثبيت :

تقطع القطعة المأخوذة إلى ٢١ قطعة ذات حجم من ٣ ـ ٥ مم لينفذ إليها المثبت بسهولة ، ثم توضع في قنينة زجاجية سعتها ١٥ ملم تحتوي على المثبت ، ويشترط أن تكون نظيفة ومحكمة الغطاء لمنع التبخر ، ويلصق عليها ورقة تحمل إسم المريض وإسم النسيج ونوع المثبت .

ويجب أن يتصف المثبت بالصفات التالية :

١ ـ أن يكون نفّاذاً .

ـ أن يكون غير ضارٍ ولا يحدث أي تغير للنسيج .

ـ أن يكون ثابتاً يحتفظ بفعاليته لمدة طويلة .

ـ أن يكون قادر على إعطاء الصلابة للنسيج وحمايته من تأثير الجراثيم .

*** أنواع المثبتات :**

١ ـ المثبتات البسيطة :

تتركب من مادة كيماوية واحدة ، مثل :

(أ) الفورمالدهايد (Formaldhyde) .

(ب) كلوريد الزئبق (HgCL2) .

(ج) رابع أكسيد الأوسميوم (Osmium Tetra Oxide) .

(د) الكحول الإثيلي (Ethyl Alcohol) .

٢ ـ المثبتات المركبة :

(أ) الفورمالين الملحي : (Formalin Saline)

(ب) محلول بونين (Bonin's Solution) .

(ج) كلوريد الزئبق المائي المشبع (Saturated aquous Mercuric Chloride) .

وبعد التثبيت يجب غسل النسيج من المثبت لمنع تمزيق النسيج أثناء القطع بفعل ترسيب الكالسيوم ، ويتم غسل الكالسيوم بالطرق التالية :

ـ طرق كيماوية بإستعمال اكسلات الكالسيوم (Calcium Oxalate) وهي الأكثر إستعمالاً .

ـ طرق فيزيائية : وذلك بوخز النسيج بإبرة .

ـ الأشعة السينية : تعريض النسيج للأشعة السينية .

٣ ـ مرحلة التجفيف : (Dehydration) :

أي نزع الماء بشكل تدريجي بواسطة الكحول أو الأسيتون أو الديوكسان (Dioxane) .

٤ ـ مرحلة التشفيف : (Clearing) .

جعل النسيج شفافاً ، وذلك بنزع الكحول ، الذي استعمل للتجفيف ، لأنه لا يذوب في البرافين المستعمل في المراحل القادمة كالإشباع والادماج ، وتتم عملية التشفيف بالمحاليل التالية :

ـ الاكزيلين (Exylene) .

ـ البنزين (Benzene) .

٥ ـ مرحلة الإشباع : (Impergnation) :

والهدف منها تحضير النسيج لمرحلة الإدماج ، وذلك بالتخلص من

محلول التشفيف وملء الفراغات بين خلايا النسيج بالبرافين ، وذلك بوضع النسيج في وعاء فيه برافين ثم يوضع في فرن عند ٥٢ ـ ٥٦° م .

٦ ـ مرحلة الإدماج : (Embedding) :

يتم فيها تهيئة النسيج للقطع والسماح للبرافين المصهور في الفرن بالتجمد والتصلب بين الخلايا ، ويستعمل لذلك مقالب خاصة مقالب الطوب .

٧ ـ مرحلة القطع إلى شرائح رقيقة : (Sectioning) :

وهي تلي مرحلة الإدماج بقصد الحصول على شرائح رقيقة من النسيج بواسطة « المبشرة » (Microtome) بحيث يمكن رؤية أجزاء النسيج تحت المجهر .

ويجب التأكد من دقة الإشباع والإدماج وخلو البرافين من البلّورات ويجب إزالة مادة الادماج الزائدة .

٨ ـ لصق الشرائح على الزجاج : (Mounting) :

وذلك بإحدى الطريقتين التاليتين :

(أ) وضع قطرة من مادة لاصقة مثل محلول الألبومين : (Albumin) :

ويدعى جليسرول ألبومين ، ويحضر بمزج حجم معين من بياض البيض بحجم مماثل له من الجليسرول أو معجون النشا (Starch Paste) . توضع قطرة من المادة اللاصقة وتبسط على الشريحة الزجاجية بالإصبع ، ثم تمدد الشرائح النسيجية فوق هذه المادة اللاصقة ، ثم توضع الشريحة الزجاجية على صفيحة حارة درجة حرارتها أقل من درجة حرارة انصهار البرافين .

(ب) إستعمال حوض مائي :

توضع الشرائح النسيجية في حوض ماء حرارته أقل من درجة حرارة

إنصهار الشمع بعشر (١٠) درجات مئوية ، ثم توضع الشرائح الزجاجية عمودية بالقرب من الشرائح النيجية فتلتصق بها فتسحب الشريحة وتجفف .

٩ ـ مرحلة الصبغ : (Staining) :

الصبغ من الأعمال الأساسية ، لأنه يساعد على تميز مكونات العينة بوضوح تحت المجهر ، ولا يمكن صبغها وهي مندمجة بالبرافين ، لذلك لا بد من إزالة البرافين قبل الصبغ وذلك بغمرها في محاليل مذيبة للبرافين مثل الأكزيلين (Exylene) لمدة ٣ ـ ٥ دقائق ، ثم تغمر في الكحول المطلق تركيز ٩٦ ٪ لإزالة الاكزيلين لمدة دقيقة ، ثم كحول ٩٠ ٪ ثم ٧٠ ٪ ثم ٣٠ ٪ لمدة ٣ ـ ٥ دقائق . ثم تغسل بالماء المقطر ، ثم توضع بالوعاء المحتوي على صبغة الهيماتوكسيلين المحتوية على عنصر الصباغة الفعال المسمى « هيماتين » لمدة ٣ ـ ٥ دقائق . ثم تعرض للماء الجاري ، ثم تغمر عدة مرات في الكحول ذو تركيز مرتفع تدريجياً ، يبدأ من تركيز ٣٠ ٪ إلى أن يصل إلى تركيز ٩٦ ٪ ، ثم تمرر ثانية في محلول الاكزيلين (Exylene) لإزالة الكحول . ومن الصبغات المستعملة أيضاً صبغة كارمين«Carmine»، والايوسين« Iosin» وليشمان .

١٠ ـ ستر الشرائح بعد الصبغ أو مرحلة « التركيب » : (Mounting) :

وذلك بوضع كمية مناسبة من مادة التركيب فوق القطاع على الشريحة الزجاجية وتغطي بغطاء زجاجي يضغط عليه قليلاً ، ويوضع في حاضنة على درجة حرارة ٣٧° م لمدة ١٢ ـ ٢٤ ساعة لتصليب مادة التركيب ، ومادة التركيب هي :

(أ) مائية مثل الجيلاتين أو الصمغ العربي مع جليسرول .

(ب) راتنجية أو صمغية مثل بلسم كندا .

١١ ـ الفحص المجهري :

بإتباع هذه الخطوات حسب الاصول تكون العينة النسيجية قد تحولت إلى شريحة ملونة ومثبتة على شريحة زجاجية جاهزة للفحص المجهري .

* * *

تحضير العينة الخلوية للفحص المجهري

PREPARING THE CELLULAR SAMPLE FOR THE MICROSCOPIC

الفحص الخلوي يختلف عن الفحص النسيجي ؛ لأنه يعني تحضير شرائح الخلايا ميتة أو مصابة تكون في معظمها خلايا طلائية (ظهارية) مغلِّفة أو مبطِّنة لسطوح أعضاء الجسم ، وهي تهدف إلى التعرف على مظاهر التغيرات في تلك الخلايا كدلائل وبراهين على إصابات وأمراض معينة .

تؤخذ الخلايا التي تطلقها الأغشية الطلائية في عيِّنات أو « لطخات » (Smears) من السطح الطلائي مباشرة أو من قنوات وتجاويف طبيعية مثل الفم والمهبل ، أو من سائل يفرزه الجسم مثل البول والبصاق والسائل المنوي . . الخ .

والدراسة الخلوية ضرورية في تشخيص حالات النمو الخبيث (Malignancy) في العديد من أعضاء الجسم كالجهاز التنفسي والمجاري البولية والتناسلية .

كذلك فإنه يمكن بواسطة دراسة « سحبات » (Frottis) أو « لطخات » من المهبل في الأنثى تشخيص بعض الإضطرابات أو التغيرات في النشاطات الهرمونية في مراحل الدورة الشهرية .

تحضير اللطخات :

يتم تحضير اللطخات على النحو التالي :

١ ـ سحب اللطخة من المريض :

يتم سحب عينات المهبل والصدر في مكان تواجد المريض ، وترسل في وعاء يحتوي على مثبت إلى المختبر .

(أ) السحبات المهبلية :

يتم سحب اللطخة من المهبل بواسطة « شفط » (Aspiration) الجزء الخلفي من المهبل بإستخدام مصاصة زجاجية ذات إنحناء بسيط من الأمام ، وفي نهايته كرة مطاطية تعمل كمضخة ، ثم توضع اللطخة في وعاء فيه مثبت لتثبيت اللطخة .

ويمكن السحب من المهبل كذلك بواسطة مكشطة خشبية (Spatula) يتم فيها كشط الجدار الجانبي للمهبل ، وهي الأكثر إستعمالاً .

(ب) سحبات عنق الرحم : (Cervical Smear) :

يستخدم لذلك منظار (Speculum) يدخل في المهبل حتى يصل الرحم ، ويدخل عبره مكشطة خشبية رأسها مغطى بقطن معقم ، ويتم كشط عنق الرحم .

(ج) لطخات البصاق :

يفضل أخذها في الصباح الباكر ، وبعد قحّة عميقة ، ويتم إعادة العملية ثلاث مرات على ثلاثة أيام متتالية ، وتفرد اللطخة على الشريحة بواسطة سلك أو ملعقة ، ثم توضع في حوض فيه مادة مثبتة لمدة ساعة أو ساعتين .

(د) سحبات أو « لطخات » البول وعصارة المعدة :

يجب تثبيتها فوراً قبل أن تجف وإلا فقدت كثيراً من خصائصها .

توضع في أنابيب ثم تجري لها عملية طرد مركزي (Centrifugation) بسرعة ألفين دورة في الدقيقة لمدة عشرين دقيقة ، ثم يرمي السائل ، ويؤخذ الراسب ، ثم يفرد على شريحة ويوضع في المثبت ، ويجب أخذ الحيطة والحذر أثناء العمل خوفاً من إنتقال العدوى لفني المختبر .

٢ ـ التثبيت : (Fixation) :

بمجرد السحب يجب تثبيت اللطخة في مثبت قوي ، وأهم محلول مثبت هو محلول بابانيكولاو (Papa Nicalaou) ، ويتكون من أثير وكحول تركيز ٩٥ ٪ بنسبة ١ : ١ ، توضع فيه اللطخة لمدة ١٥ دقيقة ، أو محلول زنكر المثبت .

٣ ـ الصبغ : (Staining) :

بعد تثبيت اللطخة تنقل إلى محاليل كحولية ذات تركيز تنازلي من ٨٠ ٪ ـ ٧٠ ٪ ـ ٥٠ ٪ لمدة ٨ ـ ١٠ ثوان ، ثم توضع الشريحة في المحلول الملوّن مثل محلول هاريس لمدة ٤ دقائق ، أو محلول (Orange G) أو محلول (EA 50) أو (EA36) .

٤ ـ وتغسل بعد ذلك بالماء .

٥ ـ ثم تغمر في محلول حامض الكلوردريك (HCl)تركيز ٥ ٪ إلى أن تظهر الأنوية مصبوغة .

٦ ـ ثم تغسل بالماء لمدة ٦ ـ ١٠ دقائق .

٧ ـ ثم توضع في محلول كحول تركيز ٧٠ ٪ ثم تقسم في وعائين كحول تركيز ٩٠ ٪ لمدة ثوان .

٨ ـ ثم تشطف الشرائح في ٣ دوارق كحولية تركيز ٩٥ ٪ .

٩ ـ تصبغ في محلول (EA) لمدة ٢ ـ ٤ دقائق ثم تشطف في ٣ دوارق كحول تركيز ٩٥ ٪ .

١٠ ـ تكمل عملية التجفيف في محلول كحول ١٠٠ ٪ .

١١ ـ يتم تنقيتها في محلول (Exylene) ، وتركب النتائج

ـ نواة لونها أزرق ، خلايا حامضية ـ لون أحمر .

ـ خلايا قاعدية ـ لوناً أخضر ، وكريات دم حمراء ـ برتقالية

* * *

الفصل الثاني

الجهاز العصبي

Nervous System

تركيب الجهاز العصبي

يتألف الجهاز العصبي من عدد كبير من الخلايا العصبية التي تدعى كذلك العصبونات (Neurons) ، والوحدة البنائية في الجهاز العصبي هي « العصبة » وهي تتألف من :

أولاً ـ جسم الخلية .

ثانياً ـ المحور الأسطواني (Axon) .

ثالثاً ـ التغصنات الشرية (Dendrites) .

اولاً ـ جسم الخلية العصبية :

يتراوح قطر جسم الخلية ما بين ٤ ـ ٥ ميكرون ، يحيط به غشاء خلوي يتكون من طبقتين من البروتين وبينهما طبقة من الدهن ، وسمكه حوالي ١٠٠ أنغستروم ، ويحتوي سيتوبلازم الخلية على العضيات التالية : الميتوكوندريا وجسم كولجي ، والغشاء الأندوبلازمي ، والرايبوسمات ، والألياف العصبية ، والأكياس الصغيرة ، وأجسام نسل (مجموعة ميكرسومات) ، وكل خلية تحتوي على نواة بداخلها نوية . وهو موجود في

المادة السنجابية ونوى الجهاز العصبي المركزي .

ثانياً ـ المحور الأسطواني :

قد يبلغ طوله متر ، وهو قليل التشعب ، وقطره ثابت ، وهو خالٍ من أجسام نسل . معظم المحاور الأسطوانية تحاط بغمد ميليني (نخاعين) يدعى غمد شفان (Schwan) ويدعى المحور الميليني (النخاعيني) ، وهناك بعض المحاور غير محاطة بغمد شفان الميليني فتدعى المحاور اللاميلنية وعبر هذا الغمد يتم تبادل الشوارد عند إنتقال النبضات العصبية (Impulses) ، كما أن هذا الغمد يلعب دوراً في تجدد الألياف العصبية وتنكسها ، ففقدانه يحرم الخلية من خاصية التجدد في حالة إصابتها بأذية .

ثالثاً ـ التغصنات الشجرية العصبية : (Dendrites) :

وهي عبارة عن زوائد أو استطالات سيتوبلازمية تخرج من جسم الخلية ، ويتناقص قطرها كلما ابتعدنا عن جسم الخلية ، وتشعباتها غزيرة كي تزيد من السطح المعرض لاستقبال المنبهات من التشعبات الطرفية للخلايا التي تليها .

أنواع الخلايا العصبية :

وتقسم الخلايا العصبية بالنسبة لعدد المحاور الأسطوانية إلى ثلاثة أنواع :

(أ) **عصبونات وحيدة القطب** : لها محور أسطواني واحد .

(ب) **عصبونات ذات قطبين** : لها محوران أسطوانيان .

(ج) **عصبونات كثيرة الأقطاب** : لها شجيرات عصبية غزيرة ، وبعضها له محور أسطواني .

أما حسب الوظيفة فتقسم الخلايا العصبية إلى ثلاثة أنواع رئيسية ، هي :

(أ) **خلية عصبية حسية** : تعمل على نقل الاحساسات من عضو الاستقبال الى الجهاز العصبي المركزي. وتنتشر على الجلد واعضاء حسية كالعين والأذن واللسان والأنف .

(ب) **خلية عصبية محركة** : تعمل على نقل الأوامر إلى أعضاء الاستجابة التي قد تكون إرادية أو غير إرادية ، كالعضلات المخططة أو الملساء أو الغدد .

(ج) **خلية عصبية موصلة** : تعمل على ربط العصبونات المتجاورة.

وتجدر الإشارة إلى أن الجهاز العصبي لا يتكون كلياً من الخلايا العصبية فقط . بل هناك بين العصبونات خلايا بنائية مختلفة الأشكال والوظائف تدعى الدبق العصبي «Glia» وظيفتها نقل الأغذية والاوكسجين الى العصبونات ونقل الفضلات من العصبونات الى الدم .

- ٢ -

خصائص الخلايا العصبية

تتسم الخلية العصبية بخاصتين هما :

١ ـ الإثارة والتهيج : (Excitability)

وهي ذات مستوى منخفض للإثارة ، ومهما اختلف نوع المنبه فهي تخضع لقانون « الكل أو العدم » ، فإذا كانت شدة المنبه أقل من عتبة التنبيه فلا تستجيب له ، ومجرد أن يصل المنبه عتبة التنبيه فمهما كانت شدته فإنها تستجيب له ، وتعتمد شدة التنبيه على مدة التنبيه وتغير سرعته .

٢ ـ التوصيل أو النقل : (Conductibility) :

فالخلية العصبية تنقل التأثير إلى جميع أجزائها ، وسرعة النقل تختلف حسب نوع الليف ، ففي الألياف غير المحاطة بغمد تكون سرعة النقل بطيئة في حدود متر واحد في الثانية ، أما في الألياف المغمدة فتصل سرعة النقل إلى ١٣٠ متراً في الثانية ، ويتم النقل بطريقتين :

أ ـ النقل الوثبي Saltatory Conduction بحيث ينتقل التنبيه من عقدة إلى أخرى ، وهو أسرع ٥٠ مرة من الثاني .

ب ـ الدارة الموضعية : إثارة نقطة ما في غشاء الخلية يؤدي إلى إثارة النقاط المجاورة ، وهذا ما يعرف بالنقل التوصيلي .

أجزاء الجهاز العصبي

يقسم الجهاز العصبي إلى قسمين رئيسيين هما :

أولاً : الجهاز العصبي المركزي ، ويقسم بدوره إلى :

١ ـ الدماغ « Brain » .

٢ ـ الحبل الشوكي . « Spinal Cord » .

ثانياً : الجهاز العصبي الطرفي ويقسم إلى :

١ ـ الأعصاب القحفية « Cranial Nerves » .

٢ ـ الأعصاب الشوكية « Spinal Nerves » .

أولاً : الجهاز العصبي المركزي Central Nervous System

١ ـ الدماغ : « Brain » :

يتألف الدماغ من ثلاثة أجزاء رئيسية هي :

ـ عنق الدماغ « Brain Stem » .

ـ المخيخ « Cerebellum » .

ـ المخ « Cerebral Hemispheres » .

أ ـ عنق الدماغ :

وهو عبارة عن إمتداد للحبل الشوكي ، بينما يعتبر المخ والمخيخ امتدادين واسعين للعنق (الساق) ، ومادته الرمادية مقسمة إلى حبيبات تعرف بالنويات « Nuclei » والعقد « Ganglia » ، بينما يوجد في مادته البيضاء خيوط وألياف تشكل طرقاً ملتوية فوق وتحت وبين النويات والعقد .

ويقع بين الفصين الصدغين للمخ ، عند قاعدة الدماغ ، وبين نصفي كرة المخيخ . ويتألف عنق (ساق) الدماغ من :

ـ الدماغ المتوسط « Midbrian » .

ـ الجسر « Pons » .

ـ النخاع المستطيل « Medulla Oblangata » .

ـ المخ البيني « Diencephalon » .

A الدماغ المتوسط Midbrain :

وهو جزء من ساق الدماغ ، يقع بين نصف الكرة المخية والجسر . ويمتد من مستوى أعلى السرج الخلفي لعظمة الوتد « Sphenoid » إلى الخط الذي يربط الأجزاء الصخرية للعظمة الصدغية ، أي انه يقع في الحفرة القحفية الخلفية . ويتكون من جزئين هما :

١ ـ السويقتين المخيتين Cerebral Peduncles :

وهما تصلان الجسر بالمخ ، وهما طريقان ناقلان للمعلومات العصبية من وإلى المخ ، وإتلاف احداهما يؤدي إلى شلل معاكس من الجسم .

١ ١ ـ الحدبات التوأمية الأربع Corpora Quadrigemina :

وهي تعتبر مركزاً لمرور الاحساسات البصرية ، ولذا فإن تلفها يسبب

العمى ، والدماغ المتوسط يحتوي على نويات الأعصاب الأربعة الأولى والنواة الحمراء ، والجسم الركبي الأوسط « Medial Geniculated Body ».

B ـ الجسر Pons :

وهو الجزء الثاني من ساق الدماغ ، ويصل الدماغ المتوسط بالنخاع المستطيل ، كما يربط جانبي المخيخ بأربطة ليفية عصبية ، يعتقد أن لها علاقة بالإنفعالات النفسية . وهو عبارة عن انتفاخ يقع أسفل المخ وأعلى النخاع المستطيل .

C ـ النخاع المستطيل : Medulla Oblangata :

الجزء السفلي من الدماغ ، شكله مخروطي ، وطوله حوالي ٢,٥ سم ، يصل بين النخاع الشوكي والدماغ ، إذا أنه يقع بينهما ، ويعتبر إمتداد للنخاع الشوكي داخل الجمجمة ، ولكن نجد تركيبه يختلف عن المخ والمخيخ ، ويشبه تركيب النخاع الشوكي ، إذ أن مادته الرمادية توجد في الداخل ، ومادته البيضاء توجد في الخارج .

تصدر منه الأعصاب القحفية رقم ٩ ـ ١٠ ـ ١١ ـ ١٢ ـ ، وفيه مراكز عصبية أخرى تتحكم في عمل ووظائف أحشاء الجسم مثل : التنفس ، ومعدل دقات القلب ، وحركات المعدة وتنظيم إفراز العصارة المعدية ، واللعاب ، والعطش والسعال ، فهو ممر لبعض الألياف العصبية من وإلى الدماغ .

D ـ المخ البيني Diencephalon : ويتكون من :

أ ـ المهاد Thalamus :

على شكل الإسفين الملقى على جانبه وقاعدته للخلف ، يقع في جدران البطينين الثالث والجانبي ، ويحتوي على نويات حسية ، ونظراً لإرتباطه الوثيق مع قشرة الدماغ فكان يعتقد أنه جزء من المخ ، حيث أنه يرسل أليافاً حسية الى المحفظة الداخلية فقشرة الدماغ ، إلا أنه جزء من

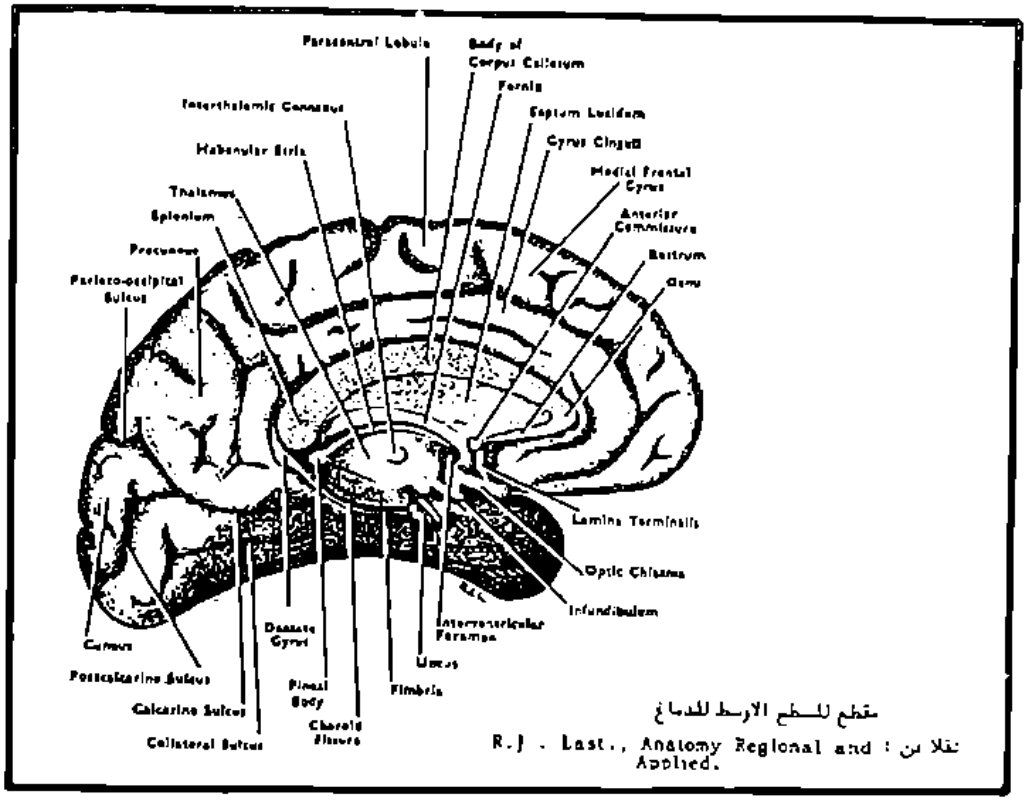

مقطع للسطح الانسط للدماغ

نقلا عن : R.J . Last., Anatomy Regional and Applied.

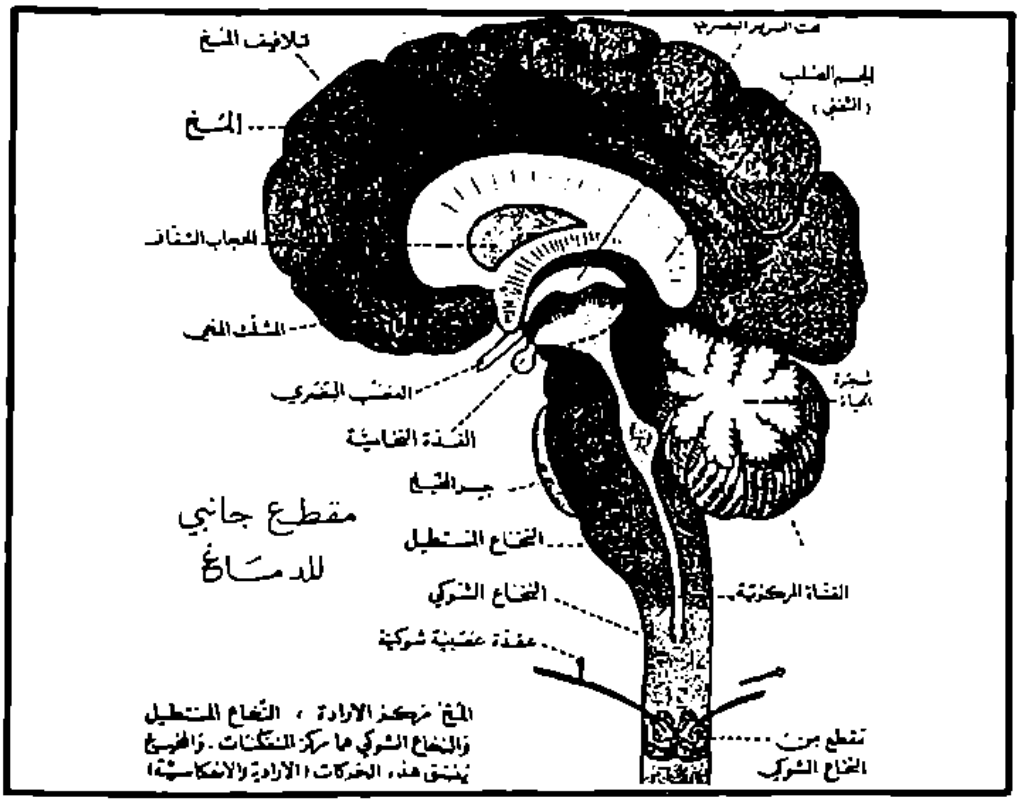

المخ البيني وليس المخ ، وكلما نمى المخ وتطور أرسل المهاد أليافاً جديدة إلى قشرة المخ الحسية ، وهو مغطى ببطانة البطينات الدماغية وبالأم الحنون . ويقسم إلى قسمين :

ـ المهاد الأمامي يتكون من نوى شبكية ترسل أليافاً عصبية إلى جميع أجزاء المخ .

ـ المهاد الخلفي يتكون من عدد من النوى الداخلية والخارجية .

أ ـ تحت المهاد Hypothalamus :

وهو جزء من الدماغ البيني ، يقع مباشرة أسفل المهاد ، وأعلى جسم الغدّة النخامية ، وأمام النوى بين الساقين Inter Peduncular Nuclei ، ويقسم إلى نوى ومناطق نووية مثل : النواة فوق البصرية ، ونواة حول البطين Paraventricle ، والنواة الأمامية البطنية Ventro - Medid Nuclei ، والنواة الظهرية الوسطى Dorso - Medid Nuclei .

ويتصل عصبياً مع الفص الخلفي للغدة النخامية ، ووعائياً مع الفص الأمامي لها ، كما يتصل بالجهاز الحافي (الطرفي Limbic System ، وقشرة المخ والمهاد .

ب ـ المخيخ Cerebellum :

يشكل جزءاً مهماً من الدماغ ، يقع خلف الجسر والنخاع المستطيل داخل الحفرة القحفية الخلفية ، أي في تقعر العظم القذالي (القفوي) . يتكون من نصفي كرة صغيرة يربط بينهما إمتداد رفيع يدعى الدودة Vermis ، ويرتبط كل نصف كرة مخيخية بالأجزاء الثلاثة للدماغ المتوسط بثلاث سويقات : العلوية مع الدماغ الأوسط ، والوسطى مع الجسر ، والسفلى مع النخاع المستطيل .

يتكون من مادة بيضاء في الوسط تحيط بها المادة الرمادية ، وبداخلها مجموعة من النوبات مثل :

النواة المسننة «Dentate Nucleus»، النواة السدادية «Emboliform Nucleus» ، النواة الدائرية «Globose Nucleus»، النواة المطرّفة «Fastigial Nucleus» .

وترد إلى المخيخ ألياف عصبية متعددة هي :

ـ ألياف عصبية من النوى الدهليزية في الأذن الداخلية مسؤولة عن التوازن .

ـ الحزمة العصبية الشوكية ـ المخيخية الخلفية .

ـ الطريق الرشيقة الأسفينية ـ المخيخية وتنقل حاسة اللمس والاحساسات الذاتية .

ـ الحزمة الهدبية ـ المخيخية والحزمة الجسرية ـ المخيخية .

ـ الحزمة الشبكية ـ المخيخية والحزمة الزيتونية المخيخية .

وتصدر عن المخيخ ألياف عصبية الى المناطق التالية :

ـ المهاد ـ النواة الحمراء .

ـ التكوين الشبكي ـ الدهليز .

جـ ـ المخ : (Cerebrum) :

عبارة عن كتلتين دائريتين متصلتين فيما بينهما بواسطة البرزخ ، وزنه عند الولادة ٣٥٠ غم وعند البالغ حوالي ١٣٥٠ غم ، لكل نصف كرة منه ثلاثة سطوح هي :

(أ) السطح العلوي الخارجي وهو محدب للأعلى ، وتحيط به عظام الجمجمة .

(ب) السطح الأوسط وهو منبسط ، يفصله عن العلوي الطرف الأعلى .

(ج) السطح السفلي أو القاعدة ، وهي على مستويين ، فالثلث الأمامي أعلى من الثلثين الخلفيين ، ويفصله عن العلوي الطرف الأسفل .

ويتألف الدماغ من :

- القشرة .

- اللب .

- الإتصالات العصبية .

أولاً - القشرة : (Cortex) :

طبقة رقيقة جداً تتكون من المادة الرمادية (السنجابية) ، وتشتمل على أجسام الخلايا العصبية التي ترسل عصبوناتها عميقاً إلى المادة البيضاء ، وتشتمل على المناطق الوظيفية للدماغ وهي ليست ملساء وإنما تحتوي على عدد من التلافيف والأثلام أو الأخاديد والأفصاص والعقد .

١ - التلافيف : (Convulution) :

إمتدادات للمادة الرمادية تغوص عميقاً وسط المادة البيضاء مكوّنة تلك الطيّات والثنيات ، وكلما ازداد عدد الثنيات كان الانسان أكثر ذكاء .

٢ - الأثلام : (Fissures) أو الأخاديد : (Sulci) :

عبارة عن خطوط سطحية تقسم المخ إلى عدة أجزاء وظيفية معروفة . وأهم الأخاديد خمسة هي :

(أ) الأخدود الجانبي (الوحشي) : (Lateral Sulcus) :

ويدعى أيضاً أخدود سلفيان : عبارة عن ثلم عميق فوق الجزء الصدغي بإتجاه الخلف ثم يستمر السطح العلوي الوحشي . وهو يحدد الخط الذي يقسم المخ إلى التلافيف ، وتوجد عليه منطقتا الكلام والسمع .

(ب) الأخدود المركزي :

يبدأ من مركز الطرف العلوي بإتجاه الأمام والأسفل بإتجاه أخدود

سلفيان ، ويقع بين منطقتي الحركة والإحساس .

(ج) **الأخدود الحزامي : (Sulcus Singuli) :**

ثلم ناتيء على السطح الأوسط بإتجاه الخلف بموازاة الجسم الثفني (Corpus Callosum) الذي هو عبارة عن ألياف تربط كرتي المخ بعضهما ببعض ، وتوجد أسفله منطقة الشم والانفعال .

(د) **الأخدود المهمازي : (Calcarine Sulcus) :**

أخدود قصير وعميق يبدأ من النهاية الخلفية للجسم الثفني ، وينقسم إلى أخدودين فرعيين أحدهما مهمازي والآخر صدغي ـ قذالي ، وتوجد حوله منطقة الرؤية .

(هـ) **الأخدود الفرعي :**

يسير موازياً للطرف الأوسط ويحدد الحد الجانبي تلافيف حصان البحر حيث مركز التقييم الواعي للشم .

٣ ـ الأفصاص : (Lobes) :

ينقسم المخ بواسطة الأخاديد إلى عدد من الأفصاص أو المناطق هي :

(أ) الفص الجبهوي (Frontal) .

(ب) الفص الجداري (Parietal) .

(ج) الفص الصدغي (Temporal) .

(د) الفص القذالي (Occipital) .

٤ ـ العقد القاعدية : (Basal Ganglia) :

عبارة عن كتل صغيرة من المادة الرمادية (السنجابية) على جانبي المهاد ، وهما : النواة العدسية (Lenticular Nucleus) والنواة المذنبة (Caudate) اللتان تشكلان معاً جسماً يدعى « الجسم المخطط » الموجود

في النتوء الوحشي لكرة المخ ، وتمر منه الألياف العصبية إلى عنق الدماغ ، والدور الأساسي للعقد القاعدية هو دور تثبيطي ، أو مانع للجهاز خارج الهرم .

ثانياً ـ اللب أو المادة البيضاء :

إن الألياف العصبية التي تشكل المادة البيضاء تأتي من قشرة الدماغ السنجابية . وتقسم هذه الألياف إلى ثلاثة أقسام ، هي :

١ ـ ألياف إسقاط أو إشعاعية : (Projection) :

وهي تنقل التنبيهات العصبية من عنق الدماغ إلى قشرة المخ ومن هذه إلى الجهاز العصبي السفلي .

٢ ـ ألياف مشاركة أو رابطة : (Association) :

ترتكز في القشرة وتنقل التنبيهات العصبية إلى المناطق الأخرى في قشرة الدماغ الموجودة في نفس الجهة .

٣ ـ ألياف مقرنيّة أو موصليّة : (Commissural) :

تصل بين كرتي الدماغ فتربط أجزاءهما مع بعضها البعض .

ثالثاً ـ الإتصالات العصبية : (Neural Connections) :

يقوم المخ بوظيفتين أساسيتين هما :

١ ـ دور مركز التكامل الأعلى للجهاز العصبي .

٢ ـ قاعدة للوظائف النفسية كالإحساس والإدراك (Perception) والذاكرة والتقييم (Judgement) والإرادة (Volition) والوعي (Consciousness) .

(أ) الطريق العصبي الحسي من الأطراف إلى قشرة الدماغ :

تنتقل التنبيهات العصبية من المستقبلات على الجلد عبر الألياف العصبية الواردة عبر الجذور الخلفية للنخاع الشوكي ، وعندما تصل إلى النواتين

الرقيقة (Gracillis) والوتدية (Cuneatus) يتم التشابك (التمفصل) (Synapse) بين الخلايا والعصبونات الصادرة من هنا ثم تتقاطع إلى الجانب الآخر من النخاع المستطيل والجسر وتصل إلى المهاد (Thalamus) ، وتجتمع هذه العصبونات مكونة « الخصلة » (Lemniscus) التي تتصل الاشعاعات العصبية من الأعصاب القحفية ٥ ، ٧ ، ٩ ، ثم تتوزع على التكوين الشبكي فتكون العصبونات الثانية ، أما العصبونات الثالثة الصادرة من المهاد فتنتهي في المنطقة بعد المركز .

العصبونات الناقلة للألم تدخل عبر الجذر الخلفي وتتقاطع إلى جهة المعاكسة في النخاع الشوكي ، ثم تتشابك مع العصبونات الثانية التي تتصل بالخصلة وتنتهي في المهاد حيث تبدأ العصبونات الثالثة التي تنتهي في القشرة ، أما العصب البصري فتنتهي عصبوناته في الجسم الركبي الجانبي في المهاد حيث تبدأ العصبونات الثانية التي تنقل التنبيهات إلى الفص القذالي .

(ب) الطريق العصبي الحركي من الدماغ إلى العضو المنفذ (Effector) :

تمر الأوامر العصبية الحركية التي يرسلها الدماغ إلى العضو المنفذ عن طريقين هما : النظام الهرمي (Pyramidal) ، والنظام خارج الهرم (Extrapyramidal) .

(أ) النظام الهرمي :

ويدعى أيضاً القشري ـ الشوكي (Cortico - Spinal) : تصدر عصبوناته من المنطقة قبل المركز رقم ٤ وتعبر المحفظة الداخلية ثم إلى عنق الدماغ فالنخاع الشوكي .

وهناك نوعان من النظام الهرمي ، هما :

*** النظام الهرمي المتقاطع :**

أليافه تعمل تشابكاً مع النوى الحركية للأعصاب الحركية القحفية ،

وبعضها يتابع سيره بعد تقاطع إلى الجهة المعاكسة ، إبتداء من النخاع المستطيل ، وعندما تصل النخاع الشوكي تفرغ تنبيهاتها إلى خلايا النخاع الشوكي في القرن الأمامي ثم تنتقل إلى الجذر الأمامي ومنها إلى العضو المنفذ في الجهة المعاكسة .

* النظام الهرمي المباشر :

وهو عبارة عن الألياف العصبية التي لا تعمل تقاطعاً في النخاع المستطيل ، وإنما تصل إلى القرن الأمامي للنخاع الشوكي وهناك يحدث التقاطع للجهة الثانية ، وبذلك تكون هي الأخرى مسؤولة عن الأعضاء المنفذة في الجهة المعاكسة . والفرق بينهما أن النظام المتقاطع يحدث التقاطع عند النخاع المستطيل ، وفي النظام المباشر يحدث التقاطع عند منتوى النخاع الشوكي .

(ب) النظام خارج الهرم : (E. P. S.) :

معظم أليافه تصدر من المنطقة قبل الحركية رقم ٦ ، وتعبر المحفظة الداخلية ثم إلى العقدة القاعدية في عنق الدماغ ، ويدعى هذا كله « العصب القشري الاحمراري«Cortico - Rubral» الذي ينتهي في النواة الحمراء في الدماغ المتوسط ، ومن النواة الحمراء تتجه إلى النخاع الشوكي عبر عنق الدماغ وتدعى « العصب الاحمراري ـ الشوكي » (Rubro - Spinal) حيث يعمل تشابكاً مع خلايا النخاع الحركية في القرن الأمامي للنخاع ثم عبر الجذر الأمامي ثم إلى العضو المنفذ في الجهة المعاكسة .

* تحديد المناطق الوظيفية في قشرة المخ :

يوجد في قشرة المخ مناطق حسية تستقبل التنبيهات العصبية عبر السيالات العصبية من الأطراف والجلد ، وتوجد مناطق حركية تصدر الاستجابات العصبية إلى الأعضاء المنفذة .

أولاً ـ مناطق الإحساس :

وعددها ست مناطق :

١ ـ مناطق الإحساس البدني :

وهي تنقل مختلف أنواع الإحساسات كالبرد والحرارة والألم إلى الجزء الخلفي من الفص الجداري المعاكس ، وكل جزء صغير من الجسم تقابله نقطة في المخ هي المسؤولة عن تلقي الإحساس منه .

٢ ـ منطقة الإبصار :

وتوجد في الفص القذالي (الخلفي) .

٣ ـ منطقة السمع :

وتقع في الفص الصدغي الأعلى .

٤ ـ منطقة الذوق :

وتقع في الجزء السفلي من المنطقة خلف المركز .

٥ ـ منطقة الشم :

ولا يعرف مكانها بالتحديد .

٦ ـ منطقة الألم :

وتقع في منطقة خلف المركز .

ثانياً ـ المناطق الحركية :

يتم تجسيد (تمثيل) مختلف أعضاء الجسم على قشرة الدماغ بما يسمى « رجل بنفيلد Benfield» بحيث توضع صورة رجل على قشرة الدماغ وكل جزء من الصورة يقع على نقطة معينة من المخ تكون هي المسؤولة عنه . وأهم المناطق الحركية ، هي :

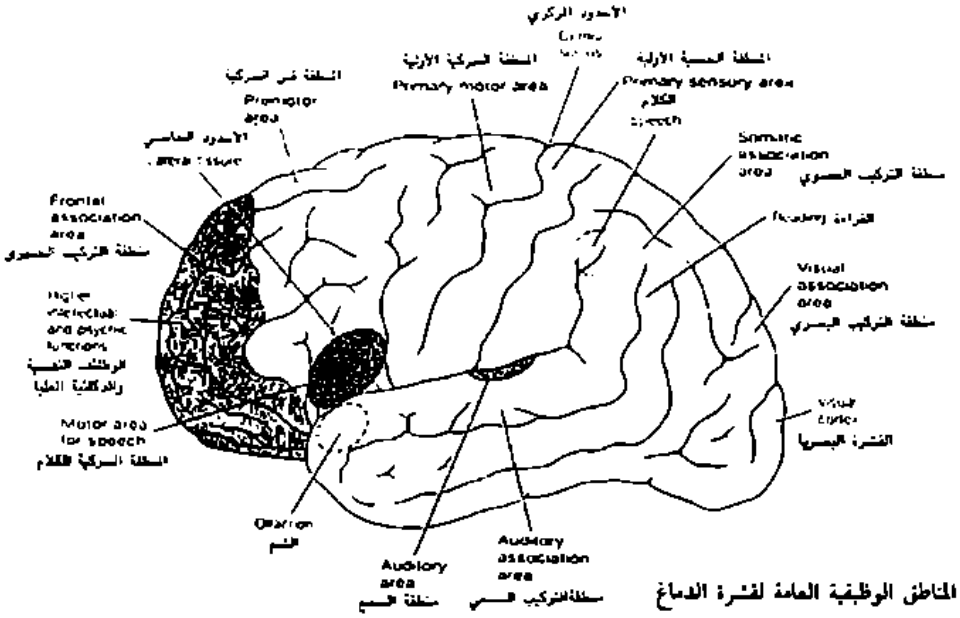

المناطق الوظيفية العامة لقشرة الدماغ

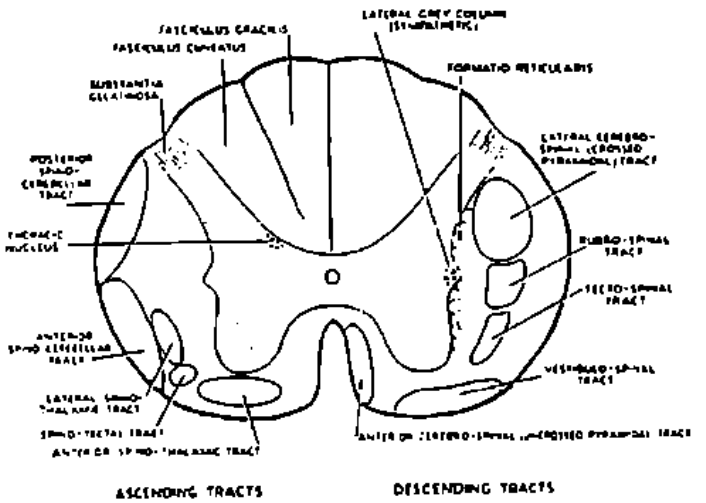

FIG. 452 CROSS SECTION OF THE SPINAL CORD TO SHOW THE MAIN ASCENDING AND DESCENDING TRACTS.

مقطع للحبل الشوكي يبين المادتين البيضاء والرمادية والاعصاب الصاعدة والهابطة .

نقلا عن R.J Last Anatomy Regional .

١ ـ المنطقة قبل المركز رقم ٤ من الفص الجبهوي ويصدر منها الأعصاب الهرمية .

٢ ـ المنطقة قبل الحركية رقم ٦ يصدر منها الأعصاب خارج الهرم .

٣ ـ منطقة بروكا وهي الطيّة الثالثة من الفص الجبهوي (F3) وهي مختصة بالكلام .

٤ ـ الفص قبل الجبهوي : منطقة كبيرة تشتمل على المناطق من ٩ إلى ١٣ .

٥ ـ الجهاز الحافي (الطرفي (Limbic) ويتكون من « قرن أمون » (Hippocampus) والتلافيف المحيطة بالجسم الثفني ، والنوى المهادية وتحت المهادية .

٢ ـ الحبل الشوكي SPINAL CORD

عبارة عن كتلة إسطوانية طويلة من النسيج العصبي الذي يقع في الثلثين العلويين للقناة الشوكية ، داخل العمود الفقري ، يتراوح طوله ما بين ٤٢ ـ ٤٥ سم ، وقطره ١,٥ سم ، وهو يمتد من الطرف العلوي للفقرة الأولى (الفقهة) إلى الطرف السفلي للفقرة القطنية الأولى أو الطرف العلوي للفقرة الثانية . وهو إمتداد للنخاع المستطيل ، ومن الأعلى يتصل بالبصلة السيسيائية «Bulbe» . وفي نهايته السفلى يبدأ في الضمور ليصبح مخروطي الشكل ، يدعى « المخروط النخاعي «Cornus Medularis» ، ومن نهاية هذا المخروط تصدر ألياف عصبية كثيرة تدعى الألياف النهائية «Filum Terminale» تهبط للأسفل بشكل كثيف فتسمى ذنب الحصان «Cauda Equina» تصل الفقرة العجزية الثالثة ، بينما تستمر الأم الحنون إلى أن تصل الى خلف العصعص .

ويوجد في الحبل الشوكي انتفاخان ، الأول في العنق يمتد من الفقرة العنقية الثالثة إلى الفقرة الصدرية الثانية ، والانتفاخ الثاني قطني ، حيث

يمتد من الفقرة الصدرية التاسعة إلى الفقرة الصدرية الثانية عشرة ، ويمثل هذان الانتفاخان المصدر الذي تخرج منه اعصاب الطرفين العلوي والسفلي . يبدأ الإنتفاخ القطني في الضمور حتى ينتهي ، ويعطي ما يسمى بالمخروط النخاعي الذي تصدر منه ألياف عصبية دقيقة حتى بداية العصعص .

وفي بداية التكوين يكون طوله مناسباً لطول العمود الفقري ، ففي الشهر الثالث من الحياة الجنينية (الحمل) يكون طول النخاع الشوكي مساوياً لطول العمود الفقري ، وعند بداية الشهر الخامس من الحمل يصبح طول النخاع الشوكي أقصر من العمود الفقري فلا يتجاوز العجز ، أما عند الولادة ، فيقل طوله ليصل الفقرة القطنية الأولى أو الثانية فقط . وهو محاط بالسحايا الثلاث (الأم الحنون) والغشاء العنكبوتي ، والأم الجافية ، وبداخلها السائل الدماغي ـ الشوكي .

تركيب النخاع الشوكي : في مقطع عرضي للنخاع الشوكي ، يظهر أنه يتكون من طبقتين ، إحداهما داخلية وهي المادة الرمادية Gray Substance ، والأخرى خارجية وهي المادة البيضاء .

أ ـ المادة الرمادية Gray Matter :

تتوضع وسط النخاع وهي شكل حرف H ذات قرنين أماميين عريضين تحتويان على خلايا حركية تصدر منها الأعصاب الحركية عبر الجذور الأمامية ، وقرنين خلفيين ضيقين فيهما الخلايا الحسية تصدر منها الأعصاب الحسية . والخط المستعرض الأفقي لحرف H يشتمل على قناة ضيقة جداً ، تمتد على طول النخاع الشوكي ، وتتصل ببطينات الدماغ .

ب ـ المادة البيضاء White Matter :

تحيط المادة البيضاء للمادة الرمادية ، وهي مقسمة بفعل قرون المادة الرمادية والاثلام إلى :

١ ـ ألياف عصبية خلفية ، بعضها حسي وبعضها حركي .

ـ الأعصاب الحسية الصاعدة : - Fasciculus

ـ الأعصاب الحركية الهابطة : - Fasciculus Gracillis

- Fasciculus Proprius ـ

ـ العصب الشبكي ـ الشوكي - Reticulo - Spinal

٢ ـ ألياف عصبية أمامية :

ـ الأعصاب الحسية الصاعدة :

ـ العصب الشوكي المهادي الأمامي - Ventral Spino - Thalamic

ـ الأعصاب الحركية الهابطة :

ـ العصب القشري ـ الشوكي (الهرمي المباشر) - Cortico - Spinal

ـ العصب الدهليزي ـ الشوكي - Vestibulo - Spinal

ـ العصب الشبكي ـ الشوكي - Reticulo - Spinal

٣ ـ ألياف عصبية جانبية :

ـ الصاعدة :

ـ العصب الشوكي ـ المخي الظهري - Dorsal Spino - Cerebral

ـ العصب الشوكي ـ المخي الأمامي - Ventral Spino -Celebral

ـ العصب الشوكي ـ المهادي الجانبي - Lateral Spino - Thalamic

ـ العصب الشوكي ـ السقفي - Spino - Tectal

وتخترق النخاع الشوكي قناة مركزية تتصل من الأعلى بالبطين الرابع الدماغي تحتوي على السائل الشوكي ، ويحتوي كذلك على مسارات عصبية تنقل السيالات العصبية الحسية الى الدماغ ، والحركية من الدماغ إلى الأعضاء المنفذة .

السائل الدماغي ـ الشوكي Cerelro- Spinal Fluid(C.S. F.)

عبارة عن سائل لا لون له ولا رائحة ، يشبه الماء ، يتم تكوينه من الضفائر الوريدية المشيمية Choroid Plexus بشكل أساسي ، وعن طريق الإرتشاح من الأوعية الدموية في غشاء الأم الحنون«Pia Matter»بكميات ضئيلة جداً . ويتم إفراز ٩٠ ٪ من كميته في البطينات الدماغية الجانبية، والباقي في البطينين الثالث والرابع .

ويمر عبر الثقوب بين البطينات الى البطين الثالث ثم عبر القناة الدماغية الى البطين الرابع ، ومن هناك ينتشر فوق الدماغ والنخاع الشوكي عبر الفتحة الجانبية للبطين الرابع ، والثقب بين البطين الرابع والفسحة تحت العنكبوتية .

ورغم أن النخاع الشوكي ينتهي عند الفقرة القطنية الأولى أو الثانية ، فإن المساحة تحت العنكبوتية والسائل الدماغي ـ الشوكي يمتدان حتى الفقرة العجزية الثانية . ويعود السائل الدماغي ـ الشوكي الى الدم بعد إمتصاصه من حبيبات وخملات غشاء تحت العنكبوت ، وبشكل جزئي في أوردة غشاء الأم الحنون .

ويحتوي على الشوارد والعناصر الموجودة في بلاسما الدم ، ولكن تركيزها يختلف ، فالكثافة النوعية له حوالي ١,٠٠٧ ، ودرجة الحموضة ٧,٢٥

ويحتوي على معدل أقل من البلاسما من السكر حيث تركيز السكر ٦٥ مغم / ١٠٠ مل ، ومن البروتينات (١٠ ـ ٤٥ مغم / ١٠٠ مل) ، ومن الكالسيوم ، بينما تركيزه أعلى من تركيز البلاسما في المغنيزيوم والكلور (١٢٠ ـ ١٣٠ mEq / لتر) .

ويقوم بدور واق وحامي للدماغ والنخاع الشوكي من الصدمات الخارجية ، ويحافظ على تركيز أجزاء الدماغ بالعناصر الغذائية ، وكذلك

يحافظ على توازن الضغط داخل القحف، وله دور ثانوي في تغذية الدماغ.

السحايا أو أغشية الدماغ .Meninges

يحيط بالدماغ والنخاع الشوكي ثلاثة أغشية رقيقة هي من الخارج إلى الداخل : الأم الجافية ، والأم العنكبوتية ، والأم الحنون .

١ ـ الأم الجافية Dura Matter :

عبارة عن غشاء يتكون من ورقتين ملتصقتين معاً ، سوى في بعض المواضع حيث تنفصلان لتشكلا بعض الجيوب الوريدية ، احداهما خارجية والأخرى داخلية .

○ الورقة الخارجية :

عبارة عن غشاء رقيق من السمحاق يغطي السطح الداخلي لعظام الجمجمة . وهي لا تخرج من الثقب أسفل الجمجمة فهي لا تتصل بالأم الجافية المحيطة بالنخاع الشوكي .وعند الدرز «Sutures»أو خطوط تمفصل عظام الجمجمة تتكامل مع روابط هذه الخطوط . وهي أشد التصاقاً بعظام قاعدة الجمجمة .

○ الورقة الداخلية :

وهي الأم الجافية الحقيقية ، فهي عبارة عن غشاء ليفي ، كثيف ، متين ، تغطي الدماغ ، وتخرج من الفتحة في قاعدة الجمجمة لتتصل بالأم الجافية المحيطة بالنخاع الشوكي ، وتزود الأعصاب القحفية بأغمدة ليفية . ويخرج منها أربعة حواجز «Septum» ليفية تقسم داخل القحف إلى أجزاء متصلة مع بعضها البعض ، تحتوي مختلفة أجزاء الدماغ ، فتعمل على تثبيت الدماغ والحد من حركته داخل القحف . كما أنها ترسل إمتدادات إلى بعض أجزاء الدماغ .

٢ ـ الأم العنكبوتية Arachnoid Matter :

عبارة عن غشاء رقيق غير نفاذ يغطي الدماغ ، ويقع بين الأم الجافية

من الخارج ، والأم الحنون من الداخل ، وتنفصل عن الأم الجافية بفراغ يدعى الفسحة تحت الجافية «Subdural Space» مليئة بالسائل الدماغي ـ الشوكي «S. C. F.». وفي بعض المواضع تنفصل عن الأم الحنون لتكون فجوة عريضة تدعى « الحوض تحت العنكبوتي «Subarachnoid Cisterne» منها بين المخيخ والنخاع الشوكي ، وواحد على الجسر «Pons»، وآخر بين سويقات المخ . وهي مزودة بمجموعة حبيبات وخملات تعمل على اعادة إمتصاص السائل الدماغي ـ الشوكي إلى البلاسما .

وترتبط بالأم الحنون عبر الفسحة تحت العكبوتية المليئة بالسائل بواسطة إمتدادات دقيقة ليفية . ومن المهم أن جميع الأعضاء التي تمر ما بين الدماغ والجمجمة ذهاباً وإياباً يجب أن تمر عبر الفسحة تحت العنكبوتية ، وأن جميع الشرايين والأوردة الدماغية والأعصاب القحفية تقع داخلها .

٣ ـ الأم الحنون Pia Matter :

غشاء وعائي دموي يحيط بالدماغ مباشرة ، تغطي الأقصاص المخية ، وتهبط داخل الأخاديد «Sulci»، وتمتد فوق الأعصاب القحفية وتندمج مع الغشاء المحيطبها «Epineurium»، وهي تشكل غشاء يبطن سقف البطين الثالث والرابع . وتختلط مع بطانة البطين لتكون الضفائر الوريدية لبطينات الدماغ . ودورها تغذية الدماغ وترويته بالدم .

ثانياً : الجهاز العصبي الطرفي :

ويقسم إلى قسمين : الأعصاب القحفية ، والأعصاب الشوكية .

١ ـ الأعصاب القحفية Cranial Nerves :

يصدر من الدماغ اثنا عشر (١٢) زوجاً من الأعصاب القحفية ، منها خمسة أزواج حسية وحركية معاً ، أزواج حركية فقط ، وثلاثة أزواج حسية فقط . وجميعها بإستثناء عصب الشم تصدر من عنق الدماغ ، وهذه الأعصاب هي :

١ ـ العصب الأول (عصب الشم) Olfactory Nerve :

ويؤدي تلف هذا العصب إلى فقدان حاسة الشم «Arosmia».

٢ ـ العصب الثاني (العصب البصري Optic Nerve ويمكن أن يصاب هذا العصب بالانتفاخ Papilloedema أو الضمور Atrophia :

وينتشر في شبكية العين ، يتقاطع العصبان البصريان من العينين في نقطة تسمى نقطة « التصالب البصري Optic Chiasma» .

٣ ـ العصب الثالث (البصري ـ الحركي) Occulomotor N. :

مسؤول عن حركات ٤ / ٦ عضلات العين الداخلية والعضلة الرافعة للجفن العلوي .

تلف هذا العصب يؤدي إلى هبوط الجفن«Ptosis»والرؤية المضاعفة «Diplopia».

٤ ـ العصب الرابع (العصب البكري) Trochlear N. :

يعصب العضلة المائلة العلوية للمقلة«Eyeball». تلف هذا العصب يؤدي إلى ضعف حركات العين وإلى ازدواجية الرؤيا«Diplopia»لا سيما عند النظر داخلياً وللأسفل .

٥ ـ العصب الخامس (الثلاثي التوائم) Trigeminal N. :

يتركب من جذور حسية وحركية . فالجذور الحركية تعصب العضلات الماضغة«Masticators»، بينما هناك ثلاثة جذور حسية ترسل أليافاً عصبية تعصب العين ومخاط الفم والأنف والأسنان والجزء الأمامي من اللسان .

٦ ـ العصب السادس المُبْعِد Abducens N.) :

مسؤول عن الحساسية والحركة في عضلة العين المستقيمة الخارجية «External Rectus Muscle». تلف هذا العصب يؤدي إلى إزدواجية الرؤيا وحول جامع «Convergent Straloismus».

٧ ـ العصب السابع (العصب الوجهي) Facial N. :

مسؤول عن حركة عضلات الوجه والأذن وفروة الرأس ، وفيه بعض العصبونات الذوقية . تلف هذا العصب يؤدي إلى شلل نصفي للوجه يعرف بشلل بل«Bell's Palsy»ويمتاز هذا الشلل بعدم القدرة على غلق العين ، وخروج اللعاب والسائل من طرف الفم المصاب ، وحدوث تنميل (نمنمة) «Numb»، وعدم القدرة على الصفير بالفم .

٨ ـ العصب الثامن (العصب السمعي) Auditory N. :

يتألف من جزئين :

أ ـ العصب الحلزوني أو القوقعي«Cochlear»وهو مسؤول عن عملية السمع .

ب ـ العصب الدهليزي«Vestibular»وهو مسؤول عن تحديد وضعية الرأس وعملية التوازن«Equilibrium».

إن التخريشات البسيطة للعصب القوقعي تؤدي إلى طنين الأذن . بينما الإصابات الخطيرة تسبب الصمم (الطرش) .

ويمكن أن يحدث ما يعرف بمتلازمة مينير«Menière's Syndrome»وهو عبارة عن نوبات من الدوار (الدوخان) المصحوب بطنين الأذن وصمم تدريجي ، وربما يكون سببه تمدد الجهاز اللمفاوي الداخلي وازدياد كمية اللمف الداخلي .

٩ ـ العصب التاسع (العصب اللساني ـ البلعومي) Glosso Pharyngeal N. :

مسؤول عن الذوق وعن الاحساس في الثلث الأخير من اللسان ، والعصبونات الحركية للبلعوم

١٠ ـ العصب العاشر (العصب الغامض) Vagus Nerve :

وهو مسؤول عن الرئتين والمعدة وكذلك عصبونات حركية للحنك



منعكس عصبي

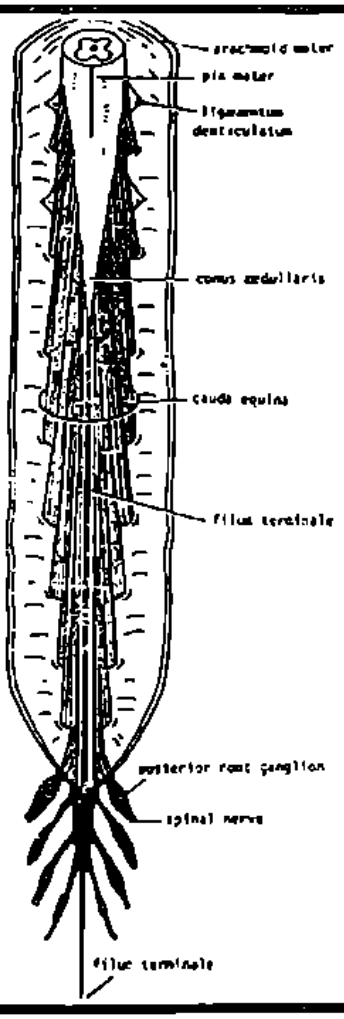

صورة للنخاع الشوكي تري المخروط
النخاعي وذنب الحصان

من كتاب : Richard Snell, Clinical Anatomy

الرخو«Soft Palate»والحنجرة«Larynx». ويسمى أيضاً العصب الرئوي ـ المعدي .

١١ ـ العصب الحادي عشر (العصب الشوكي) Spinal Nerve :

يعصّب العضلة القصية ـ الخُشائية«Sterno - Mastoid Muscle» والعضلة المعينية المنحرفة«Trapezius».

١٢ ـ العصب الثاني عشر (العصب تحت اللسان) .Hypoglossal N :

يعصب طرف جانبي واحد من اللسان ، وهو مسؤول عن حركة اللسان أذية هذا العصب يؤدي إلى صغر حجم اللسان ولكن ليس إلى ضموره وهذا يؤدي إلى اللُّكنة المؤقتة«Dysarthria»، أما إذا كانت الأذية من الجانبين فإنها تسبب اللكنة الدائمة .

٢ ـ الأعصاب الشوكية Spinal Nerves :

عبارة عن واحد وثلاثين زوجاً من الأعصاب ، لكل منها جذر أمامي حركي ، وجذر خلفي حسي ، أي أنها جميعها حركية حسية في نفس الوقت : وهي تصدر من النخاع الشوكي ، وتقسم كالتالي : ثمانية أزواج عنقية ، واثني عشر زوجاً صدرية ، وخمسة أزواج قطنية ، وخمسة أزواج عجزية ، وزوج واحد عصعصي .

وعند نهاية الحبل الشوكي تسير للأسفل بإتجاه مائل ، وعند المنطقة القطنية العجزية تسير عمودية لتخرج من الفتحة العظمية للفقرات ، ونظراً لكثافتها والشكل الذي تتخذه سميت « ذنب الحصان Cauda Equina » .

ويتصل كل عصب شوكي بالحبل الشوكي بواسطة جذرين : أمامي حركي ، وخلفي حسي .

ـ الجذر الأمامي Anterior Root :

يتألف من حزمة من ألياف عصبية تنقل الأوامر من الجهاز العصبي المركزي إلى الأعضاء المنفذة ، في العضلات الهيكلية ويؤدي إلى

حركتية . وهذه هي أعصاب حركية ، وتدعى الأعصاب الصادرة Efferent . وتتشعب خلاياها في القرن الأمامي للمادة الرمادية من النخاع الشوكي . وتتشابك عصيباتها في العقدية في عقدة Ganglion قبل العصب نفسه . ثم تخرج العصيبات الناتجة من العقدة وتدعى بعصيبات بعد عقدية تمشي العصب نفسه .

ويتكون الجذر الخلفي Posterior Root من ألياف عصبية واردة تحمل السيالات العصبية من الأطراف وتجتاز إلى الجهاز العصبي المركزي ، وهي تنقل المعلومات عن حاسة الألم ، اللمس ، الحرارة ، والاحتكاك . لذا فهي أعصاب حسية . وتقع أجسام خلاياها ضمن انتفاخ على الجذر الخلفي يدعى العقدة الجذرية الخلفية Posterier Root Ganglion).

ويتحد الجذران الخلفي والأمامي عند الفتحة بين الفقرات مكونان عصب شوكي واحد . وبهذا فإن الأعصاب الشوكية جميعها حسية وحركية معا .

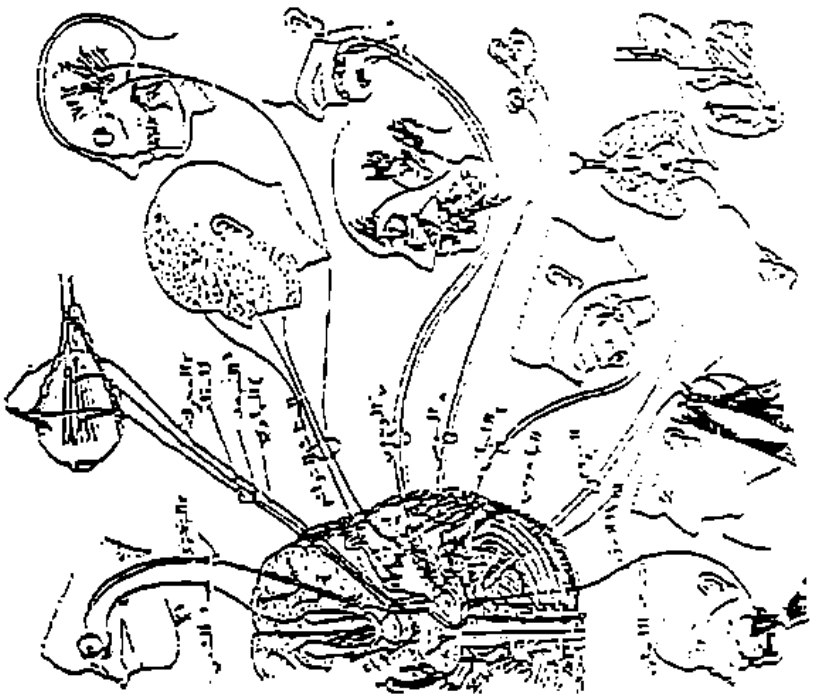

الأعصاب القطنية
من كتاب : علم التشريح د . قيس الدوري

الجهـــاز العصبي الـــذاتـي

AUTONOMIC NERVOUS SYSTEM

سمي هـذا الجهاز بـالذاتي لأن الأعضـاء التي يعصبُها تبـدي تقلصات ذاتية عند وضعها في وسط مناسب من التروية والتهوية بعد فصلها كلياً عن الجسـم ، ولأن العقد الخاصة به توجد خارج الجهاز العصبي المركزي .

وهو يتكون من أعصاب مركزية وأعصاب طرفية ، ويعمل على تعصيب الأعضاء اللاارادية في الجسـم مثل القلب ، والعضلات الملسـاء (مثل اعضاء القناة الهضمية ، والجهـاز البولي ، والتناسلي . . . الخ) . والغـدد ، فهو مسؤول عن تنظيم وتوازن وثبات الوسط الداخلي للجسـم .

وتختلف أعصاب الجهاز العصبي الذاتي فيما بينها تشريحياً ووظيفياً ، وفي قابلية التنبيه والإثارة بالمنبهات المختلفة ، وبناء على إختلاف الوظائف أو أماكن التواجد . يقسـم الجهاز العصبي الذاتي إلى قسـمين هما :

- العصب الودي .
- العصب نظير الودي .

١ ـ الجهاز الودي Sympathetic System :

وهـو يتكـون من الأعصـاب الشـوكيـة التي تصـدر من القـطعـات (الفقرات) الصدرية والقطنية التي تتشابه في الوظيفة . ويتكون من أعصاب ودية واردة«Afferents»، وأعصاب ودية صادرة«Efferents».

فـالألياف الـواردة تصدر من الأحشـاء وتمر عبـر العقد الـوديـة دون أن تعمل تشابكاً«Synapsis»، ثم تدخـل في العصب الشوكي وتصـل إلى العقد الموجودة في الجذر الخلفي من النخاع الشوكي ، ثم إلى القرن الخلفي من المادة الرمـادية ، وهنـاك يتمفصل (يتشـابك) مـع عصـبون بيني (مـوصـل) «Internuncial»، وبـذلـك يكـون قـد كـوّن الجـزء الأول من دائـرة المنعكس المحلي . ولكن بعضُ الأعصاب تتابع سيرها إلى المراكـز الذاتيـة العليا في الدماغ .

أما الأعصاب الصادرة«Efferents»فتوجـد خلايـاها المـوصلة في القرن الجانبي للمادة الرمادية للنخاع الشوكي في المنطقة ما بين الفقـرة الصدريـة الأولى إلى الفقرة القطنية الثانية . فالعصبـونات النخـاعيـة تخـرج من الجذر الأمامي ثم تمر فروع بيضاء منها إلى العقد«Ganglia»المـوجودة مبـاشـرة على جانب الفقرات وتدعى هذه الألياف بالألياف « قبل العقـدية Perganglionic» «.N وهي قصيرة ومن هناك تتابع سيرها مع الأعصاب الشوكية الأمامية لتعصب العضـلات الحشوية الملسـاء مثـل الأوعية الـدموية والغدد العـرقية وأعضـاء الجهـاز البولي والتنـاسـلي ، وهذه تسـمى أليـاف عصبية « بعـد عقديـة Post» «Ganglionie وهي طويلة . والناقل الكيماوي في التشابك هـو نور أدرينـالين «Noreadrenalni».

٢ ـ الجهاز نظير الودي : Parasympathetic :

يتكـون من الأعصـاب القحفيـة ، والأعصـاب الشـوكيـة العجـزيـة في الفقـرات الثانيـة والثالثـة والـرابعـة . ويتكـون هـو الآخـر من أعصـاب واردة «Afferents» واعصاب صادرة «Efferents».

* فالألياف الواردة النخاعينية تأتي من الأحشاء ، إلى الخلايا العصبية الموجودة إما في العقد الحسية في الأعصاب القحفية ، أو في عقد الجذر الخلفي للنخاع الشوكي . ثم يدخل العصبون الأوسط إلى الجهاز العصبي المركزي ، ويصبح جزءاً من دائرة المنعكس المحلي ، أو أنه يسير إلى المراكز الذاتية العليا في الدماغ .

* أما الألياف الصادرة فتوجد خلاياها في نوى الأعصاب القحفية الثالث والسابع والتاسع والعاشر ، وفي المادة الرمادية للأعصاب الشوكية العجزية الثاني والثالث والرابع . وهي غير كافية لعمل قرن في المادة الرمادية شبيه بالقرن في أعصاب الجهاز الودي .

تخرج العصبونات النخاعينية من النخاع الشوكي عبر جذور الأعصاب الشوكية الأمامية لتصل إلى العقد«Ganglia»الموجودة بعيداً عن الحبل الشوكي ، في جدار العضو المعصّب ، ولهذا فإن هذه العصبونات الأولية « قبل العقدية ـ «Prc — Ganglionic»طويلة بعكس العصبونات الودية القصيرة ، وتتشابك مع الخلايا المنبهة«Excitor»« بعد العقدية Postganglionie » القصيرة جداً ، والناقل الكيماوي في تشابك الأعصاب نظيرة الودية هو الاستيل كولين«Acetyl Choline».

وما تجدر الإشارة إليه أن عمل الجهازين الودي ونظير الودي متعاكساً . فيقلل أحدهما من تأثيرات الآخر . وعادة دور الجهاز الودي محرض أو منبه أو مثير ، بينما دور الجهاز نظير الودي سلبي أو مثبط .

فالودي يزيد من قوة عضلة القلب او يزيد من عدد دقات القلب ، ويسبب تضيق الأوعية الدموية الطرفية ، ويوسع القصبات الهوائية أو البؤبؤ ويرفع الضغط الدموي .

ولكنه يخفف من الحركة اللولبية للأمعاء ، ويضيّق العاصرة المثانية والشرجية .

أما نظير الودي فوظيفته هي استعادة الطاقة ، فهو يقلل من عدد دقات

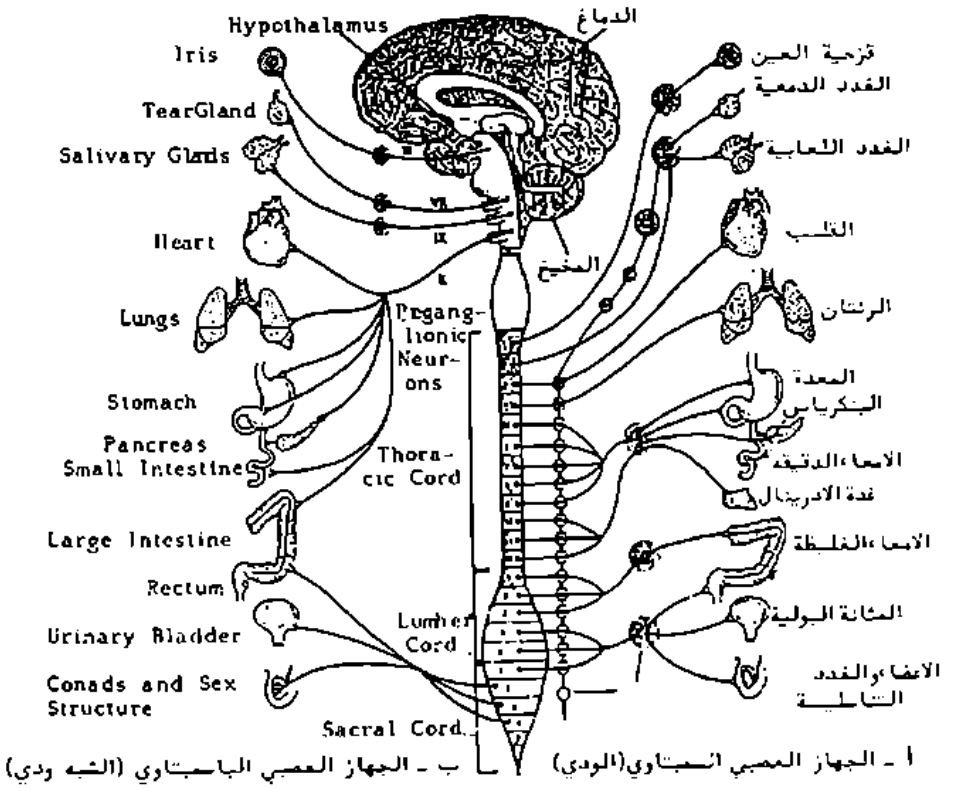

الجهاز العصبي السمتاوي (اليمين) والجهاز العصبي
البارسمتاوي (اليسار)

من كتاب : مدخل الى بيولوجيا الانسان ، د. عايش زيتون

القلب ، ويزيد من الحركة اللوبية للأمعاء ومن نشاط الغدد ، ويفتح العاصرة المثانية ، ويضيق القصبات الهوائية والبؤبؤ .

التشابك (التمفصل) Synapsis :

يمكن تعريف التشابك على أنه اتصال بين عصبونين ، إتصالاً غير عضوي ، وإنما إتصال كيميائي وظيفي ، ويتم عبور فجوة التشابك «Synapsis Gap» ونقل التنبيهات العصبية فيها بواسطة مواد كيميائية تدعى « النواقل » تفرز من نهاية العصبون الوارد في فجوة التشابك ، وبناء على نوع هذه النواقل ، يقسم الجهاز العصبي الذاتي إلى قسمين : ـ كوليني ـ وأدرينالييني .

١ ـ الجهاز العصبي الذاتي الكوليني :

وهو الجهاز الذي يتم نقل السيالة العصبية فيه عبر فجوة التشابك بواسطة مادة الأستيل كولين «Acetyl Choline»، ويفرز هذا الناقل في :

ـ جميع النهايات العصبية قبل العقدية الودية ونظيرة الودية .

ـ النهايات العصبية بعد العقدية نظيرة الودية .

ـ النهايات العصبية بعد العقدية في الغدد العرقية .

٢ ـ الجهاز العصبي الذاتي الادرينالييني Adernergic :

ويشمل جميع النهايات العصبية بعد العقدية الودية .

يطلق على الجهاز الكوليني جهاز البناء العصبي (Anabolic) فيزيد من هضم وإمتصاص الغذاء ، ومن فاعلية الأمعاء والإفرازات الهضمية . بينما يطلق على الجهاز الادرينالييني « جهاز الهدم العصبي (Catabolic) وهو يعمل وقت الطوارىء، ليحمي الجسم ، فيعمل على تسارع القلب ، وإرتفاع ضغط الدم وزيادة التروية الدموية للعضلات .

المنعكس العصبي REFLEX

تشكل دائرة المنعكس الوحدة الوظيفية للجهاز العصبي ، وتتكون هذه الدائرة من سلسلة أعصاب تقع بين « المستقبل«Receptor» والعضو المنفذ «Effector»(عضلة أوغدة مثلاً) .

يبدأ المنعكس بالخلية الحسية « المستقبل » الذي يكون على سطح الأطراف والجلد والأحشاء ، ثم يسير العصب الوارد«Afferent»من المستقبل عبر الجذر الخلفي ليصل إلى النخاع الشوكي ، فيعمل تشابكاً مع العصب البيني«Internuncial N.»في القرن الخلفي للمادة الرمادية ، ثم يتشابك هذا العصب مع العصب الحركي في القرن الأمامي من النخاع الشوكي ، ثم يخرج العصب الحركي من الجذر الأمامي الحركي للنخاع الشوكي ليصل إلى المنفذ .

ويمكن ذكر أجزاء دائرة المنعكس كما يلي :

١ ـ المستقبل«Receptor». وهو الخلية الحسية الأولى الموجودة على سطح الجلد والأغشية المخاطية للأحشاء .

٢ ـ العصب الوارد «Efferent Neuron»: يصل المستقبل بالقرن الخلفي الحسي للنخاع الشوكي ناقلاً معه السيالة العصبية من المستقبلات .

٣ ـ تشابك (تمفصل) حسي ، بين العصب الوارد والعصب البيني «Internun Cial» داخل المادة الرمادية للنخاع الشوكي .

٤ ـ تشابك حركي ، بين العصب البيني والعصب الحركي .

٥ ـ العصب الصادر «Afferent N.» وهو الذي ينقل التنبيه العصبي للعضو المنفذ ، وهو حركي ، يخرج من الجذر الأمامي للحبل الشوكي .

٦ ـ إستجابة العضو المنفذ للتنبيه .

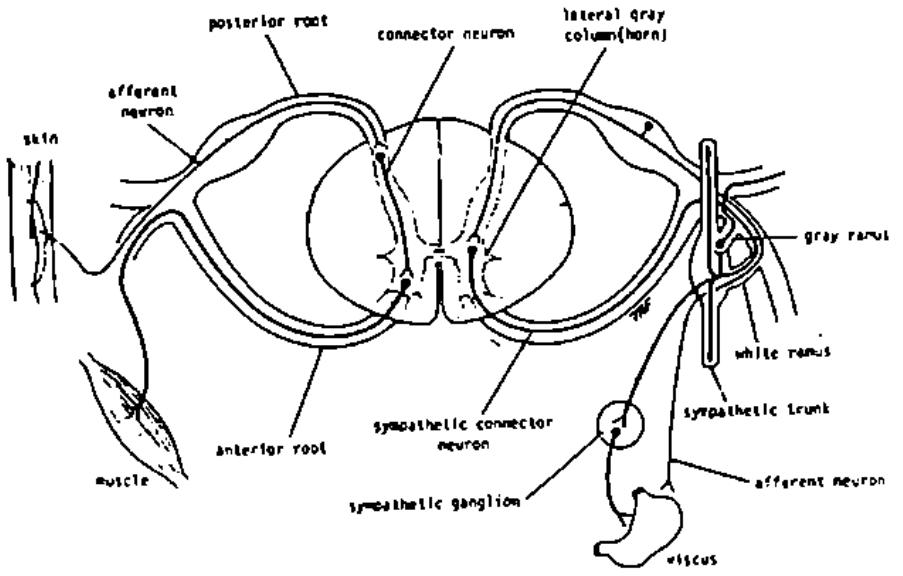

دائرة المنعكس العصبي

١ ـ الى اليسار المنعكس العصبي البدني .
٢ ـ الى اليمين المنعكس العصبي في الجهاز العصبي الذاتي .

ويمكن أن نورد مثالاً يوضح لنا مراحل سير المنعكس الشوكي ، ففي حالة تعرض « المستقبلات الحسية » على الجلد لألم . فإن هذه المستقبلات تنقل هذا التنبيه وهو الألم عبر العصبونات الحسية الصاعدة للنخاع الشوكي ، التي تدخله من الجذر الخلفي ، ثم تمفصل هذه العصبونات مع عصب محلي داخل المادة الرمادية للنخاع الشوكي ، وهو تمفصل (تشابك) Synapsis»حسي ، ويتمفصل هذا العصب المحلي تمفصلاً حركياً مع العصبونات الحركية التي تخرج من الجذر الأمامي للنخاع الشوكي ، وتصل العضلات القابضة (الثانية«Flexors»، فتتقبض هذه العضلات مبعدة الجسم عن مصدر الألم .

ويوجد في النخاع الشوكي عدداً من المنعكسات حسب الأعصاب الشوكية ، وهي ليست منفصلة عن بعضها ، وإنما تتصل فيما بينها بواسطة عصبونات تتوضع بشكل طولاني في المادة البيضاء في النخاع الشوكي ، وكذلك تعمل هذه العصبونات الطولانية على وصل المنعكسات الشوكية مع المراكز العليا في الدماغ . ومثلاً على ذلك فإنه في حالة إنقباض عضلات الذراع إستجابة لألم فإن عضلات الساق تنقبض هي الأخرى ، مما يعني إنتشار التنبيهات العصبية إلى منعكسات غير المنعكسات الموجودة في الذراع .

الفصل الثالث

الجهاز الحركي

LOCOMOTOR APPARATUS

الهيكل العظمي SKELETAL SYSTEM

تكون العظام ونموها :

يبدأ تكون العظام في الحياة الجنينية داخل الرحم ، وهي إما أن تنشأ عن الغضروف مثل عظام الأطراف ، أو عن الغشاء مثل عظام الجمجمة .

تتطور عظام الأطراف على شكل براعم من الوريقة الوسطى «Mesenchym» حيث تتكثف هذه البراعم وتمتلىء فتتحول إلى غضروف ، ثم تترسب أملاح الكلس في هذا الغضروف فيتحول إلى عظم .

وفي نقطة ما في وسط جسم العظم (الغضروف المتكلس) تأخذ خلايا الأوستيوبلاست «Osteablasts» أشكالها النهائية ، وتبدأ في تكوين العظم على حساب الغضروف المتكلس ، وتدعى هذه النقطة « بالمركز الأولي للتعظم » «Primary Centre Of Ossification»، ويظهر هذا المركز ما بين الأسبوع الخامس والأسبوع الثاني عشر من الحياة الجنينية .

وعند الولادة تكون عملية التعظم قد تقدمت إلى نهايات الغضروف ، فيبدأ دور النمو، وذلك بأن يظهر مركز جديد ثاني للتعظم في نهاية الغضاريف «Second New Centre Of Ossification»، ويستمر نمو العظام طولياً

إلى أن يصل حجمه عند البالغين . ويلاحظ أن العظم المتكون من المركز الأولي للتمعظم لا يندمج مع العظم المتكون من المركز الثاني للتمعظم أو المشاشة ، وإنما تتكون صفيحة غضروفية تدعى صفيحة النمو تتوضع بين العظمين .

ويتم نمو العظام طولياً بتقدم الصفيحة الغضروفية (صفيحة المشاشية) بعيداً عن وسط قصبة العظم فيتحول الغضروف الموجود على نهاية القصبة إلى عظم ، بينما يتكون غضروف جديد على سطح المشاشة .

ويتوقف النمو عندما تتعظم الصفيحة كلياً . ويبدأ هذا الإندماج عند سن ١٤ سنة وينتهي عند سن ٢٥ سنة .

وهكذا يمكن تمييز ثلاث مراحل لنمو العظام هي :

١ ـ مرحلة التكوين :

تمتد من الأسبوع الخامس إلى الأسبوع الثاني عشر من الحياة الجنينية داخل الرحم ، ويظهر أثناءها المراكز الأولية للتعظم .

٢ ـ مرحلة النمو :

وتستمر حتى سن البلوغ ، ويظهر خلالها المراكز الثانوية للتعظم ، ومعظمها يظهر بعد الولادة .

٣ ـ مرحلة الإندماج :

تبدأ عند سن البلوغ وتنتهي عند سن الرجولة (١٤ ـ ٢٥ سنة) .

أما عظام الجمجمة المتكونة من الغشاء فتتكون بطريقة مشابهة لما سبق ، ولكن مراحلها أقصر ، حيث تغزو خلايا الأوستيوبلاست الأغشية مباشرة دون تدخل الغضروف .

تركيب العظام :

أجسام أو قصبات العظام الطويلة عبارة عن أنابيب جوفاء تتركب من

الخارج من القشرة المعروفة بالعظم الكثيف (المتراص) ، ذي ملمس عاجي ، وداخله عظم إسفنجي . ويوجد وسط جسم العظم التجويف النخاعي . يوجد في التجويف النخاعي « النخاع الأصفر » ، بينما يوجد في العظم الاسفنجي النخاع الأحمر .

ويحيط بالعظم غشاء ليفي يدعى « السمحاق«Periosteum»وهو ملتصق بالعظم ، يتكون سطحه الداخلي من عدد كبير جداً من خلايا الأوستيوبلاست التي تعتبر العنصر الفعال والهام في تكوين وترميم العظم ، وهي غنية بالأوعية الدموية التي تقوم بتغذية العظم ، وهكذا إذا أزيل « السمحاق Periosteum . فأن العظم سيموت .

ويوجد عند وسط جسم العظم ثقب صغير يدعى « الثقب المغذي » «Nutrient Foramen»حيث يمر الشريان المغذي ليصل إلى العظم الأسفنجي والنخاع .

وظائف العظام :

تقوم العظام بالعديد من المهام الضرورية لجسم الإنسان وأهمها هي :

١ ـ تلعب العظام دوراً في الحماية والوقاية وذلك بتكوينها الجدران الصلبة للتجاويف التي تحتوي أعضاء نبيلة مثل « الجمجمة » .

٢ ـ تكسب الجسم الصلابة والمتانة .

٣ ـ تشكل مراكز ربط وتثبيت العضلات ، فتقوم بوظيفة رافعة في نظام البكرات في المفاصل التي تخلق فيها الحركات من قبل العضلات بينما تقوم المفاصل بتنفيذها .

٤ ـ تشكل عواملاً لصناعة خلايا الدم الأحمر .

٥ ـ تشكل خزانات للمعادن والكلور .

تصنيف العظام :

تقسم العظام إلى أربعة أصناف هي : طويلة ، وقصيرة ومنبسطة ،

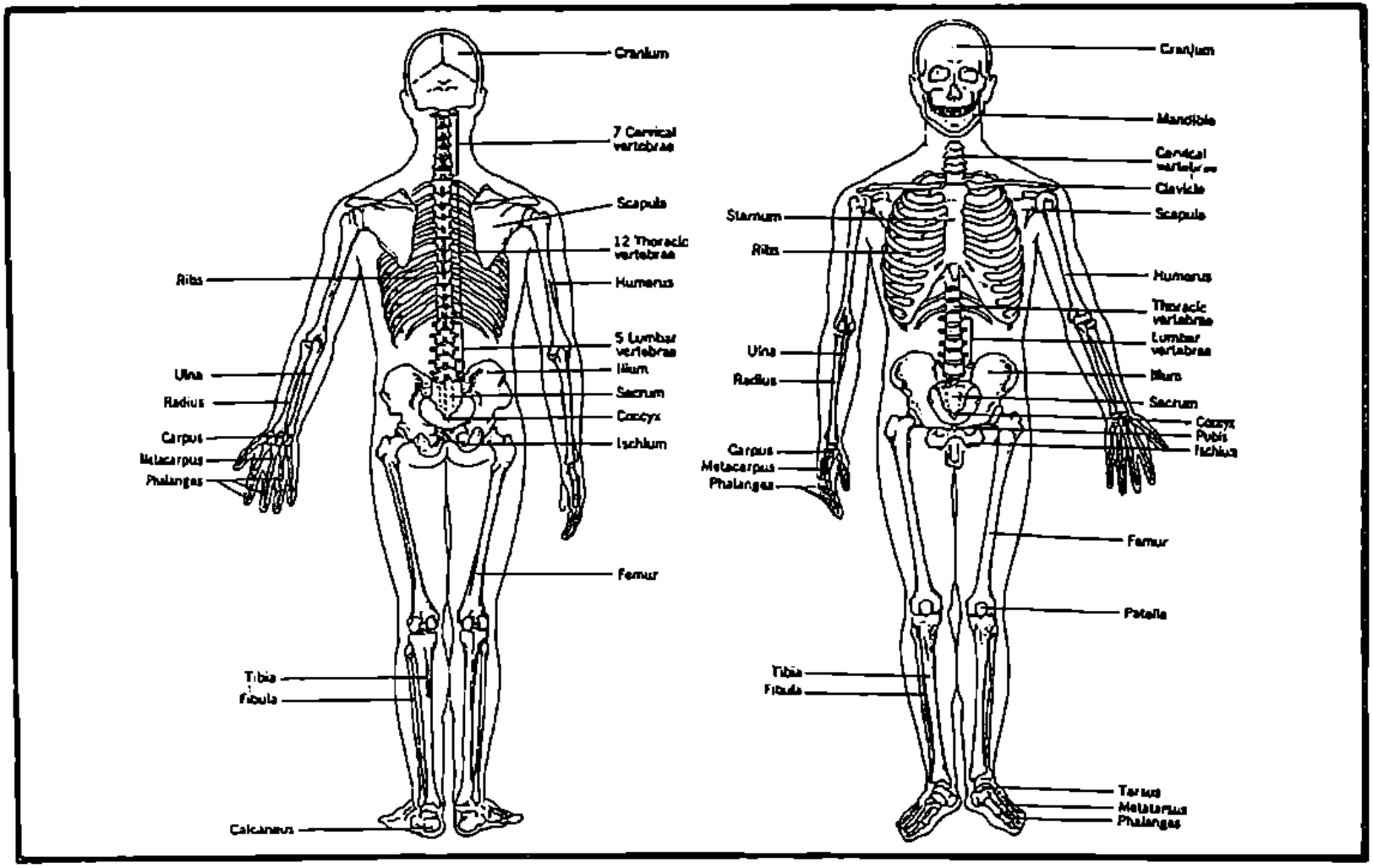
Cranium
7 Cervical vertebrae
Scapula
12 Thoracic vertebrae
Ribs
Humerus
5 Lumbar vertebrae
Ulna
Ilium
Radius
Sacrum
Coccyx
Carpus
Ischium
Metacarpus
Phalanges
Femur
Tibia
Fibula
Calcaneus
Cranium
Mandible
Cervical vertebrae
Clavicle
Sternum
Scapula
Ribs
Humerus
Thoracic vertebrae
Lumbar vertebrae
Ulna
Ilium
Radius
Sacrum
Coccyx
Pubis
Carpus
Ischium
Metacarpus
Phalanges
Femur
Patella
Tibia
Fibula
Tarsus
Metatarsus
Phalanges

وغير منتظمة . وتصنف على أنها ثلاثة أصناف هي :

١ ـ عظام محورية«Axial»:

وهي التي تكوّن جدران التجاويف في الجسم التي تتوضع داخلها أعضاء نبيلة ، فتقوم هذه الجدران بحماية محتوياتها ووقايتها من التأثيرات الخارجية ، وهي :

أ ـ عظام العمود الفقري بما فيها عظام العجز والعصعص .

ب ـ عظام الجمجمة وبعض العظام المرتبطة بها .

جـ ـ الفك الأسفل .

د ـ الأضلاع والقص .

٢ ـ عظام زوائد«Appendicular»:

وهي تلك العظام التي تشكل هيكل أطراف الجسم فتعمل على ربط وحمل العضلات ، فتساهم بمساعدتها على أداء وظيفتها . وهي :

أ ـ عظام الحوض السفلي وهي التي توصل عظم الفخذ بالهيكل المحوري .

ب ـ عظام الحوض العلوي ، توصل عظام الساعد بعظام الكتف .

جـ ـ عظام الطرف العلوي (العضد ، والكتف) ، وعظام الطرف السفلي (عظم الفخذ والورك) .

د ـ عظام الذراع وعظام الساق

هـ ـ عظام اليد وعظام القدم .

٣ ـ عظام سمسمية«Sesamoids»:

وهي شبيهة ببذور السمسم ، وتوجد في بعض الأوتار الخاصة .

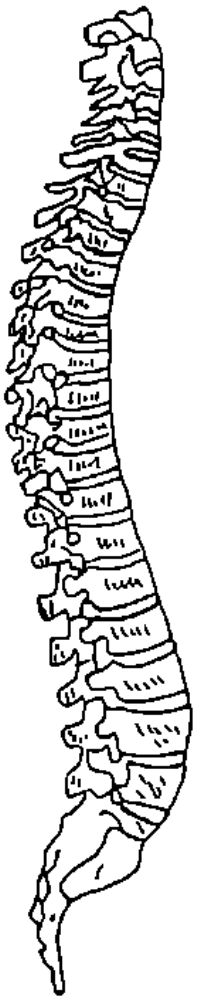

٧ فقرات عنقية

١٢ فقرة صدرية

٥فقرات قطنية

٥ فقرات عجزية

٤ فقرات عصعصية

العمود الفقري•

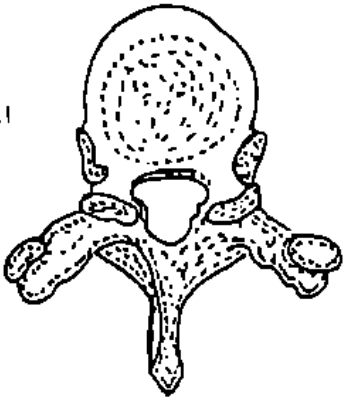

جسم الفقرة

ثقب الفقرة

الرويقة

النتوء المستعرض

الصفيحة

النتوء الشوكي

اسطح التمفصل مع الاضلاع

نتوء التمفصل العلوي•

منظر علوي لفقرة عنقية •

١ ـ العمود الفقري :

يتألف العمود الفقري من ٣٣ فقرة ، منها ٧ فقرات عنقية و ١٢ فقرة صدرية و ٥ فقرات قطنية ، و ٥ فقرات عجزية ، و ٤ فقرات عصعصية .

وتتألف الفقرة من الجسم والقوس . ويتوضع بين كل فقرتين قرص «Disc». ويمتد على طول العمود الفقري رابطتان«Ligaments»أمامية وخلفية تساعدان على حماية العمود الفقري أثناء الأنثناء .

ـ جسم الفقرة :

عبارة عن كتلة عظمية قصيرة اسطوانية ، يلتصق كل جسم بالذي يليه بواسطة قرص«Disc»يبلغ سمكه ما بين ثلث أو خمس جسم الفقرة ، ويتكون هذا القرص من الغضروف الليفي ومن كتلة مركزية من نسيج لين ، وتعمل هذه الأقراص على التقليل من الثقل على أجسام الفقرات ، كما أنها تكسب العمود الفقري قابلية الانثناء والحركة .

ـ قوس الفقرة :

يصدر القوس من الجزء العلوي الخلفي للجسم ، ويتألف من جزئين : الأول قصير دائري ويتجه للخلف ويدعى « سويقة Pedicle» والثاني على شكل صفيحة يدعى « الصفيحة Lamina» .

تلتقي الصفيحة مع الصفيحة من الجهة الأخرى فيتشكل من لقائها «ثقب Foramen»، وتتوالى هذه الثقوب فوق بعضها البعض مكونة « القناة الشوكية » التي يمر عبرها النخاع الشوكي .

بينما يوجد أسفل كل سويقة نقرة«Notch»، وكل نقرتين في فقرتين فوق بعضهما البعض يكونان حفرة أو ثقباً«Hole»تمر منه الأعصاب والأوعية الدموية المغذية للنخاع الشوكي .

ويختلف حجم الثقب من نقطة لأخرى ، فيبدي اتساعين ؛ أحدهما « التوسع العنقي » والثاني « التوسع القطني » حيث تخرج منهما الأعصاب

الكبيرة المتجهة للأطراف العلوية والأطراف السفلية .

ومن المعروف أن الجنين يكون داخل الرحم في وضع انثناء تام ، وهذا يؤدي إلى إيجاد تقعرين أوليين تقعرهما للأمام أحدهما قبيل العجز والآخر في العجز نفسه ، ثم يتكون تقعران ثانويان تحدبهما للأمام وهما التقعر العنقي والتقعر القطني .

والفقرتين الأوليتين لهما خاصيات منفردة توجب التعريف بهما .

ـ الفقرة الأولى «الفقهة Atlas »وهي الفقرة العنقية الأولى وهي تحمل الجمجمة ، وليس لها جسم ، وإنما تتكون من كتلتين عظميتين جانبيتين ترتبطان بواسطة قوس أمامي وقوس خلفي ، وكل كتلة لها سطح علوي مقعد تربض عليه الجمجمة ، والسطح السفلي دائري ومنبسط يتمفصل مع سطح شبيه له من الفقرة الثانية « المحور » وعلى الجانبين يوجد نتوء عظمي ترتبط به الرابطة القوية للأطلس فتقسم الثقب إلى جزئين ؛ أمامي صغير وخلفي كبير .

ـ الفقرة الثانية « المحور Axis »تمتاز بوجود نتوء عظمي يشبه الضرس غير حاد ، يصدر من جسمها ، وهو في حقيقته جسم الأطلس الذي انفصل عنها وارتبط بجسم الفقرة الثانية « المحور » . ويدخل هذا النتوء في الثقب الأطلسي فيشكل محوراً لها يسمح لها بالحركة المدارية والدائرية حوله .

٢ ـ الجمجمة«Skull»:

تجويف عظمي بيضاوي الشكل ، تشكل الجزء العلوي والخلفي للرأس ، بينما تشكل عظام الوجه الجزء الأمامي له . وتتصل بالفقرة الأولى الأطلس بواسطة النتوءات القذالية«Occipital Condyles».

والجمجمة عبارة عن التحام :

أ ـ أربع عظام فردية وسطى هي :

-«Frontal»ـ الجبهية .

-«Ethinoid»ـ الغربالية .

- «Sphenoid» ـ الوتدية .

- «Occipitus» ـ القُذالية (القفوية) .

ب ـ أربع عظام زوجية تشكل جوانب التجويف :

- «Parietals» ـ الجانبيتان .

- «Temporals» ـ الصدغيتان .

وتتألف الجمجمة من ثلاثة أجزاء هي :

أ ـ علوي محدب للأعلى « القبة«Vault»ويظهر عليه خطوط الإرتباط «Sutures» بين عظام الجمجمة؛ الجبهوية والجانبيتان والقذالية .

ب ـ جانبي ، صدغي«Temporal»: ويتالف من الامام من :

ـ العظمة الجبهوية«Frontal».

ـ العظمة الوجنية«Malar».

ـ جناح الوتدية«Sphenoid».

ومن الوسط :

ـ العظمة الجانبية«Parietal».

ـ العظمة الصدغية«Temporal».

ـ عظمة الوجنة«Zygomatic».

ـ عظمة الخُشاء (النتوء الحلمي)«Mastoid».

ومن الخلف :

ـ العظمة القذالية«Occipitus».

جـ ـ سفلي ، منبسط ، هو « القاعدة Base » :

ويظهر في القاعدة الكثير من الحليمات أو النتوءات«Apophysis»،

والثقوب«Foramens»التي تمر منها الأعصاب والأوعية الدموية .

A - ففي الجزء الأمامي من القاعدة : يوجد :

● ثقوب الصفيحة الغربالية للعظمة الغربالية حيث يمر العصب الشمي«Olfactive Norve».

● ثقوب العظمة الغربالية والحجاج«Orbite»مع عدد من الثقوب الأخرى هي :

● الثقب والممر الغربالين حيث يمر العصب الأنفي الداخلي .

● الثقب البصري حيث يمر العصب البصري .

● الفتحة الوتدية الكبيرة حيث تمر الأعصاب الأنفية والدمعية والجبهوية ، والعينية الحركية المشتركة والخارجية ، والعصب الاستعطافي «Pathetic»والوريد البصري وجذر العقدة البصرية .

B ـ وفي الجزء الأوسط من القاعدة يوجد السطح القاعدي للقذالة في المركز ، وعلى الجانبين نشاهد أثلام ونتوءات القذالة والنتوء الجناحي «Pterygoid Apophysis»، والناتيء الإبري«Styloid Process»، ويوجد انخساف ، والتجويف الأروحي«Glenoid Cavity»للعظم الصدغي ، وعدد كبير من الثقوب :

ـ القناة السمعية الخارجية .

ـ الثقب الدائري الكبير للعصب الفكي العلوي .

ـ الثقب الدائري الصغير للأوعية الدموية للسحايا الوسطى .

ـ الثقب البيضاوي للعصب الفكي الأسفل والشريان والوريد .

ـ الثقب الإبري ـ الخُشائي للعصب الوجهي«Stylo - Mastoidian».

ـ الثقب الممزق الخلفي الذي يمر منه ثلاثة أعصاب هي اللساني ـ البلعومي والرئوي ـ المعدي والشوكي . ـ القناة الباتية يمر منها

الشريان الباتي محاطا بالضفيرتين الوريدية والعصبية والودية .

ـ الثقب التوئي«Condylian Hole»الأمامي يمر منه العصب تحت اللسان .

ـ الثقب الممزق الأمامي يمر منه العصب «Vidien» .

ـ قناة جاكبسون يمر منها عصب جاكبسون «Gacopson».

C ـ أما الجزء الخلفي من القاعدة : نلاحظ التوء القذالي وعدة ثقوب :

ـ الثقب القذالي الكبير الذي تمر منه بصلة النخاع الشوكي محاطة بالسحايا والشرايين والأعصاب الشوكية ، ويوجد خلف هذا الثقب الحدبة القذالية الخارجية«External Occipital Protuberance». **ويوجد على الجزء الأمامي من القاعدة :**

ـ الثقب«Borgne»تمر منه استطالة الأم الجافية«Dura Mater».

ـ الميزابة البصرية«Optic Gouttiere»تفتح على الثقب البصري .

ـ الميزابات الشمية على جوانب الجزء الأمامي من القاعدة .

أما الجزء الأوسط من القاعدة :

فهو « السرج التركي«Sella Turcica»حيث تتوضع الغدة النخامية . وعلى جوانبها يُوجد :

ـ الفتحة الوتدية ، والثقب الكبير الدائري والثقب الكبير البيضاوي ، وفتحة«فالوب»التي يمر منها الأعصاب الصخرية الصدغية ، وفرع من شريان السحايا الوسطى ، والثقب الممزق الأمامي ، والقناة الباتية الداخلية .

أما على الجانب من القاعدة :

فيوجد الثقب القذالي ، والعرف القذالي«Occipital Crete»الداخلي ، والحفر المخيخية ، والقناة السمعية الداخلية التي يمر منها العصب السمعي

والوجهي والعصب الأوسط«فيرسبيرغ Wirsberg»، وثقوب النتوءات الأمامية والخلفية ، والثقب الممزق . ويتوضع عليها المخ .

ويلحق بالجمجمة ثلاثة عظام هي :

ـ الفك السفلي .

ـ عظيمات السمع (المطرقة والسنديان والركاب) .

ـ العظم اللامي«Hyoid» .

٣ ـ الأضلاع والقص :«Ribs And Sternum»:

عددها ١٢ ضلعاً من كل جهة ، تتصل السبع الأولى منها بالقص من الأمام ، أما الثلاث التالية (٨ ، ٩ ، ١٠) فترتبط بالغضروف أسفل القص ولذلك تدعى الأضلاع الكاذبة ، أما الضلعان الأخيران (١١ ، ١٢) فلا يتصلان بأي شيء من الأمام ولهذا يدعيان « الأضلاع العائمة«Flotante» .

والضلع على شكل قوس يرتبط من الخلف بواسطة رأسه مع القرص بين الفقرات ، ومن الأمام بواسطة الغضروف الموجود على نهايته الأمامية يرتبط بالقص . أطول ما في الضلع جسمه ، ثم العنق«Tubercle»، ويشد الأضلاع إلى العمود الفقري « روابط » .

أما القص فإنه يتألف من ثلاثة أجزاء من الأعلى للأسفل .

ـ«Manubrium»: القبضة .

ـ«Body»: الجسم .

ـ«Xiphoid»: الرهاة .

ويبلغ طول جسم القص ١٠ سم ويقوم بحماية القلب .

إن إتحاد الأضلاع بالعمود الفقري والقص يشكل ما يعرف بالقفص الصدري ، وهو مخروطي الشكل ، يغلق من الأسفل بالحجاب الحاجز . أثناء عملية التنفس يتسع القفص الصدري .

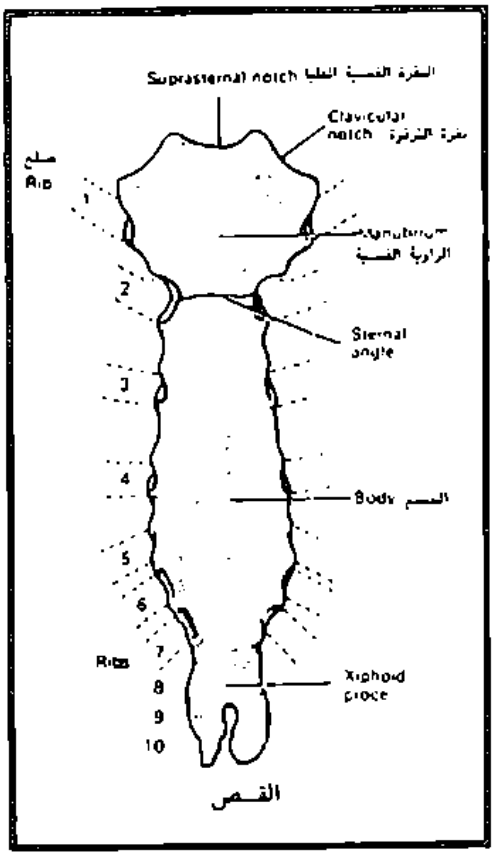

القـص

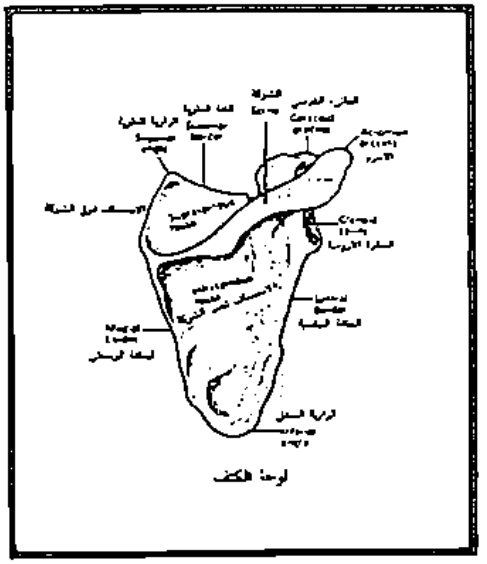

لوحة الكتف

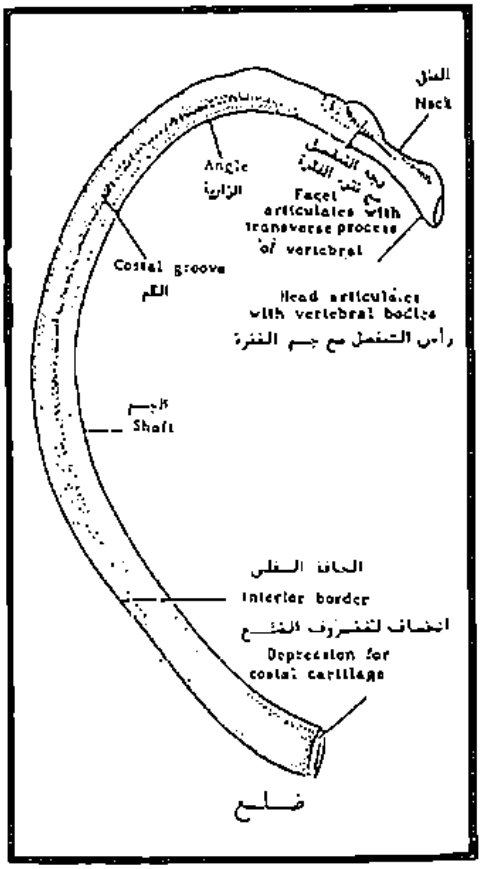

ضلع

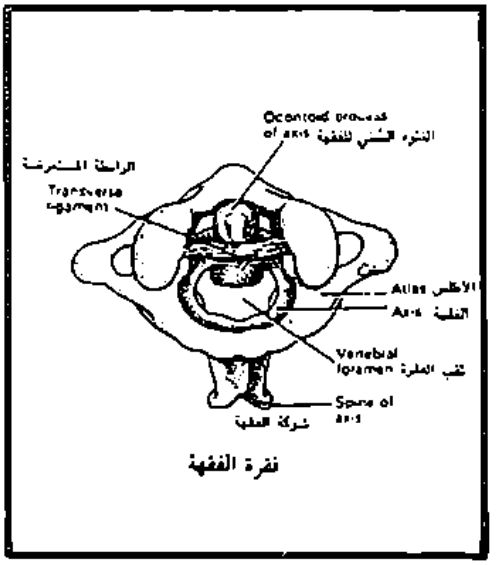

فقرة الفقهة

ـ افقياً بفعل إتجاه الأضلاع للخارج .

ـ أمامي ـ خلفي بسبب اندفاع جسم القص للخارج .

ـ طولياً (أعلى ـ أسفل) بسبب هبوط الحجاب الحاجز .

العظام الزوائد«Appendicular»:

١ ـ حوض الطرف العلوي (عظام الكتف) :

ويتألف من الترقوة«Clavicle»في الأمام ولحة الكتف«Scapula»من الخلف .

أ ـ الترقوة : عظمة طويلة على شكل ∩ تربط القص بلوحة الكتف مشكلة بذلك الكتف ، ويلتصق عليها العديد من العضلات .

ب ـ الأخرم«Acromion»: عبارة عن بروز خارج من شوكة لوحة الكتف ، ويتمفصل مع الطرف الخارجي للترقوة ، وتلتحم عليه العضلتان :

ـ المربعة«Trapeze».

ـ الدالية«Deltoide».

جـ ـ لوحة الكتف «Scapula»:

عظم منبسط ، مثلث الشكل ، وهي رقيقة وتشكل الرأس الخلفي للكتف . ترتبط بالجزء العلوي الخلفي للصدر بواسطة روابط قوية ، ويوجد في زاويتها الخارجية العلوية « الحفرة الأروحية«Glenoid Cavity»يتوضع فيها رأس العضد ، ويوجد على وجهها الخلفي عُرف مائل«Oblic Spine»، والشوكة تفصل بين الانخاف فوق الشوكة وانخاف تحت الشوكة حيث تلتحم عدة عضلات .

يلتصق على اللوحة عدد من العضلات :

من الامام :

- « Serratus » العضلة المسننة .
- « Subscapular » العضلة تحت الكتف .

من الخلف :

- « Infraspinatus » العضلة تحت الناتيء .
- « Supraspinatus » العضلة فوق الناتيء .
- « Teres Major » العضلة المدملكة الكبرى .
- « Teres Minor » العضلة المدملكة الصغرى .
- « Rhomboid » شبه معين .
- « Pectoral » الصدرية .

٢ ـ العضد « Humerus »:

عظم طويل ، اسطواني الشكل من الاعلى ، ومثلث الشكل من الاسفل . راسه دائري يتوضع داخل الحفرة الاروحية للوحة الكتف «Glenoid Cavity Of Scapula»، ويحد رأسه جزء خشن وضيق هو « العنق التشريحي «Anatomical Neck» وبجانب هذا العنق يوجد تلمان احدهما صغير امامي يدعى « الدرنة الصغيرة Lesser Tubercle »، والآخر كبير خارجي يدعى « الدرنة الكبيرة Greater Tubercle »، وهنا تلتحم عضلات الكتف ، ويوجد بينهما ميزابة تشتمل على وتر العضلة ثنائية الراس «Biceps». ويتصل راس العضد بجسمه بواسطة العنق الجراحي للعضد «Surgical Neck».

اما الطرف السفلي للعضد فهو منبسط من الامام للخلف ويتصل مع عظمي الذراع . فيوجد نتوء خارجي « اللقمة Condyl »يتصل بالكعبرة «Radius»، وبروز داخلي « البكرة Trochlea »يتصل بالحفرة السنية للزند ، ويوجد فوق البكرة «Trochlea» نتوء داخلي هو « فوق اللقمة الاوسط «Medial»

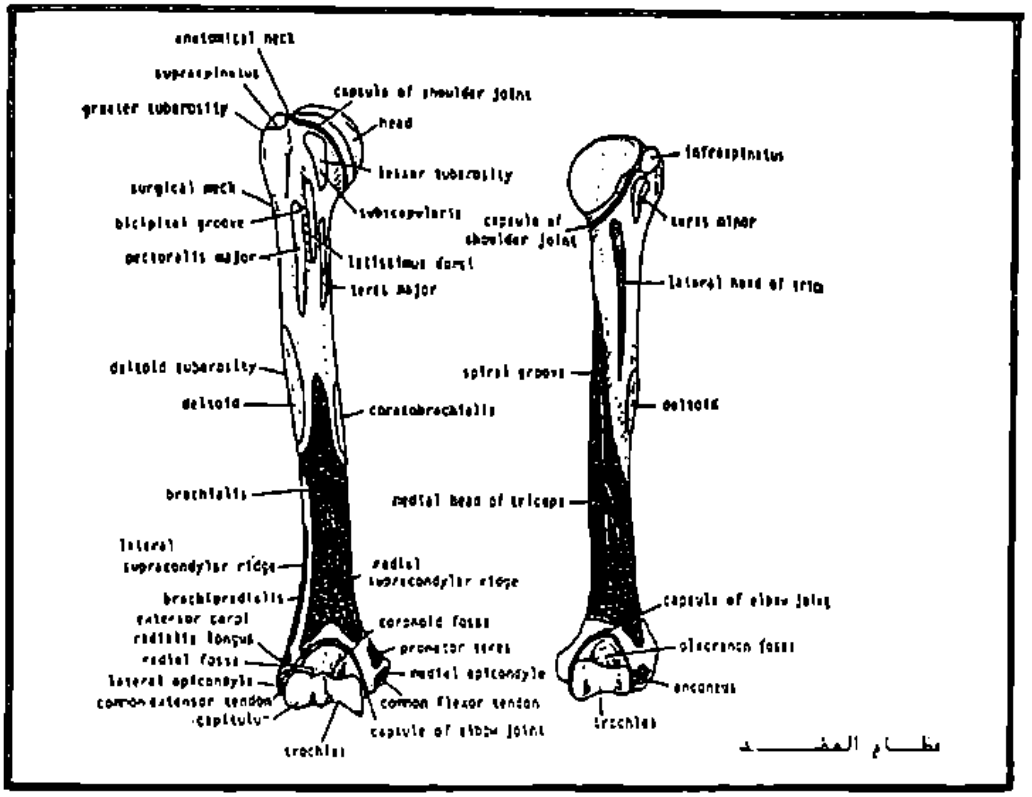
anatomical neck
supraspinatus
greater tuberosity
capsule of shoulder joint
head
lesser tuberosity
surgical neck
bicipital groove
pectoralis major
subscapularis
latissimus dorsi
teres major
deltoid tuberosity
deltoid
coracobrachialis
brachialis
lateral supracondylar ridge
brachioradialis
extensor carpi radialis longus
radial fossa
lateral epicondyle
common extensor tendon
capitulum
trochlea
radial supracondylar ridge
coronoid fossa
pronator teres
medial epicondyle
common flexor tendon
capsule of elbow joint
infraspinatus
capsule of shoulder joint
teres minor
lateral head of triceps
spiral groove
deltoid
medial head of triceps
capsule of elbow joint
olecranon fossa
anconeus
trochlea
نظام العضد

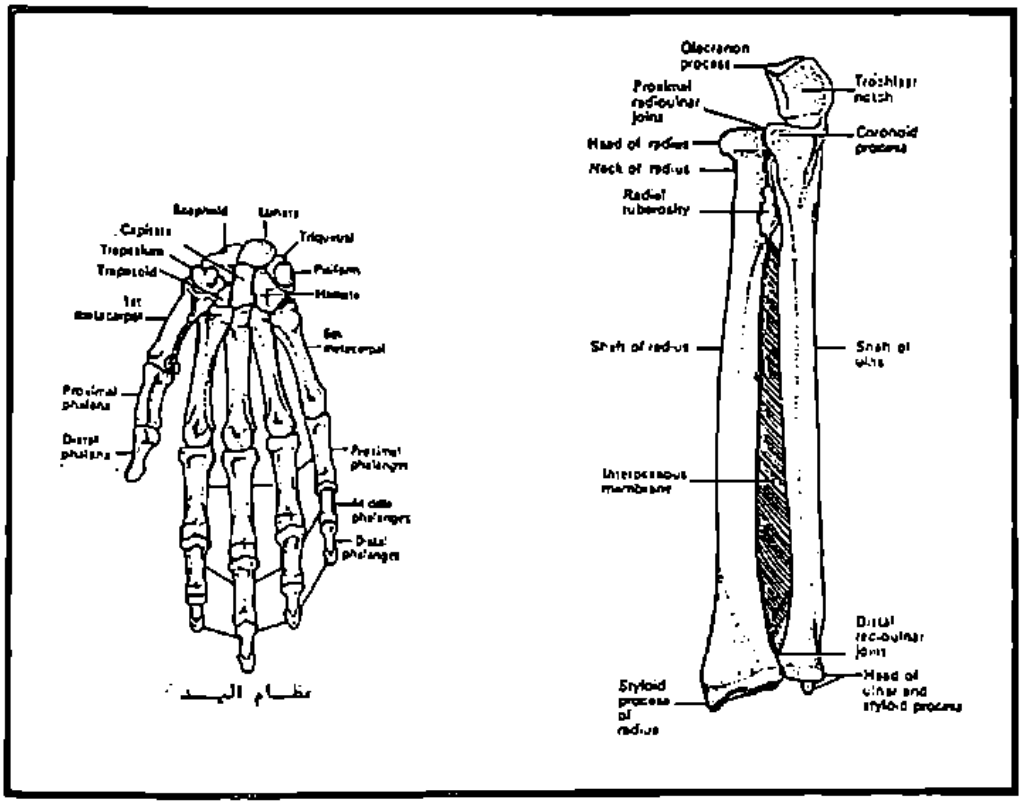
Scaphoid
Lunate
Capitate
Triquetral
Trapezium
Pisiform
Trapezoid
Hamate
1st metacarpal
5th metacarpal
Proximal phalanx
Distal phalanx
Proximal phalanges
Middle phalanges
Distal phalanges
نظام اليد
Olecranon process
Trochlear notch
Proximal radioulnar joint
Coronoid process
Head of radius
Neck of radius
Radial tuberosity
Shaft of radius
Shaft of ulna
Interosseous membrane
Distal radioulnar joint
Head of ulna and styloid process
Styloid process of radius

«Epicondyl»حيث ترتبط به العضلات العاطفة (القابضة)«Flexors»للذراع ، ونتوء جانبي هو فوق اللقمة الجانبي ، يصدر من الرؤويس«Capiculum»، وترتبط به العضلات المادّة«Extensors».

٣ ـ عظم الزند«Ulna»:

هو العظم الاوسط لعظمي الساعد ، نهايته العلوية تشبه « مفتاح السمو«Spanner » ، تدعى حافته العلوية المرفق ، وحافته السفلى التوء التاجي«Coronoid»، وبين الحافتين توجد فتحة فم المفتاح هلالي الشكل يدعى«Trochlear Notch».

الجهة الجانبية للتوء التاجي عليها سطح هلالي يدعى النقرة الكعبرية حيث يتوضع فيها رأس الكعبرة ، والسطح الأمامي للتوء التاجي«Coronoid» يشكل حدبة الزند«Tuberosity»تلتحم عليه عضلات الذراع والعضلات القابضة للكوع

أما جسم الزند فهو مثلث الشكل ، ويرتبط بجسم الكعبرة بروابط بينية ليفية . وظيفته الأساسية مرتبطة بالكوع .

٤ ـ الكعبرة«Radius»:

وهو العظم الجانبي للساعد وظيفته الأساسية مرتبطة أكثر شيء في الرسغ ، فهو يحمل اليد ويأخذ معه عظام الرسغ أثناء الأخذ والبسط «Pronation And Supination»، وجسم الكعبرة دقيق من الأعلى ويبدأ بالإزدياد كلما إتجهنا للأسفل إلى أن يصل حجمه الأسفل ضعف حجمه العلوي .

رأسه يرتبط بالرؤويس«Capitulum»ويدعمه روابط ، وأسفل الرأس توجد الحدبة«Tuberosity». ويبدأ من الحدبة خط مائل يصل إلى الإنحناء ويدعى « خط الكعبرة الأمامي المائل » حيث تكثر العضلات .

وفي نهايته السفلى توجد حفرة مقعرة«Concave Notch»يتوضع فيها

رأس الزند . وعلى الجهة الجانبية يوجد نتوء إبري«Styloid»أكبر مما هو في الزند .

حركتا الأخذ والبسط « Pronation and Supination » :

نلاحظ أن رأس الكعبرة يستطيع الحركة بسهولة داخل حلقة من العظام والروابط ، وكذلك يرتبط عظم الكعبرة بالزند بواسطة روابط ليفية بينية قابلة للانثناء .

إن هذه الأوضاع تسمح للنهاية السفلى للكعبرة بالتحرك دائرياً حول رأس الزند إلى تقاطع جسميهما، وبذلك تصبح النهاية السفلى للكعبرة في الوسط ، ونظراً لأن اليد مرتبطة بالكعبرة فإن الكف يتجه نحو الجسم حتى يصل إلى جهة الخلف ، وهذه هي حركة الأخذ«Pronation»، وعكسها تماماً حركة البسط«Supination»

وتسمح الروابط الليفية البينية بدوران الكعبرة حول رأس الزند دون أن ينفصلا .

٥ ـ عظام الرسغ « Carpal Bones » :

وهي ثماني عظام منتظمة في صفين ، أربع عظام في الصف الخلفي المجاور للكعبرة ، وأربع عظام للصف الأمامي المجاور لمشط اليد . وكل عظم ينزلق على العظم المجاور ، ومرتبطة ببعضها البعض بروابط ليفية ، وكل صف ينزلق على الآخر بشكل أسهل مما تنزلق عظام الصف الواحد على بعضها البعض .

وقد سميت كل عظمة باسم يناسب شكلها ، وهكذا فالصف الخلفي يتكون من :

ـ « Pisiform » « حمصية » لأنها تشبه بذرة الحمص .

ـ « Triquetrum » « ثلاثية » لأن لها ثلاثة وجوه .

ـ « Lunate » « هلالية » لأنها هلالية الشكل .

- « Scaphoid » « قاربية » لأنها تشبه القارب .

والصف الأمامي يتكون من :

- « Hamate » « المحجنية » لأن لها خطّاف أو سنّارة .
- « Capitate » « رأسية » لأن لها رأس دائري .
- « Trapezium » « مربعة منحرفة » لها أربع وجوه غير منتظمة .
- « Trapezoid » « شبه منحرفة » لها أربع وجوه غير منتظمة .

ويستطيع الرسغ القيام بعمليتي الثني والمد على الذراع ، وحركتي الكبّ والبسط .

٦ ـ عظام مشط اليد « Metacarpral Bones » :

وهي خمسة عظام متطاولة ذات قاعدة مربعة الشكل ، ورأس متطاول ودائري . وبينما تتصل القواعد بعضها ببعض فإن الرؤوس غير متصلة فيما بينها مما يجعلها تسير بإتجاه منفرج آخذة شكل مروحة ، ويلاحظ أن عظمة الإبهام أسهل حركة وأكثر من بقية عظام المشط وذلك بسبب سطحها المفصلي الذي يشبه السّرج . وتتصل رؤوسها بسلاميات الأصابع .

٧ ـ السلاميات « Phalanges » :

جميع الأصابع بإستثناء الإبهام لها ثلاث سلاميات . قاعدة السلاميات الجذعية مقعرة لتلائم رؤوس عظام المشط ، ورؤوسها تشمل نتؤين «Condyles» يلائمان انخسافين في قاعدة السلامية الوسطى ، وفيما بين السلاميات سطوح لينة تسمح بالثني والمد ولكن لا تسمح بأية حركة أخرى . ونهاية السلاميات الطرفية منبسطة ومثلثة الشكل وهي حرّة وتشكل قاعدة للأظافر .

٨ ـ عظام الحوض السفلي « Lower Limb Girdle » :

تشكل عظم الفخذ والعجز والعصعص الحوض العظمي السفلي .

أ ـ الحرقفة « Coxa » :

يوجد في أسفلها تجويف نصفي دائري قطره ٥ سم يدعى « الحُقّ «Acetabulum» يتوضع فيه رأس عظم الفخذ« Femur».

إن الحرقفة«Ilium»تتألف من $\frac{٢}{٥}$ الحُقّ ومن إمتداد عظم متقوس ، ويوجد عليها شوكتان ناتئتان علويتان احداهما أمامية والأخرى خلفية . وتقوم الحرقفة بحماية محتويات البطن ، وتقدم موضعاً تلتحم عليه عدة عضلات قوية .

ويلتقي الجزء الخلفي للسطح الداخلي للحرقفة مع أحد جانبي العجز ويتحدان في وصل واقي يشبه الأذن ، ولهذا يدعى المفصل الأذني ، ويوجد أسفل هذا الوصل (المفصل) حدبة الحرقفة ترتبط بروابط بنية قوية لا تسمح بالحركة . وأسفل هذا المفصل الحرقفي ـ العجزي يتجه الطرف الخلفي للحرقفة نحو الأمام والأسفل مكوناً « الحفرة الوركية الكبيرة »« Grea-ter Sciatic Notch»يمر منها عصب النّسا أو العصب الوركي«Sciatic Nerve» ومباشرة أسفل هذه الحفرة تلتقي الحرقفة بالورك « Ischium » .

ب ـ الورك « Ischium » :

إن الـ $\frac{٢}{٥}$ الجانبين ،والجزء السفلي من الحُقّ«Acetabulum»، وعمود عظمي منشوري قصير ، تشكل ما يعرف بالورك ، ويوجد في أسفله الحدبة (الدرنة) الوركية«Ischial Tuberosity»، ويتفرع من الشوكة الوركية فرع يلتقي بالفرع السفلي للعانة«Pubis». الحدبة الوركية هي التي تحمل الجسم أثناء الجلوس بإستقامة .

جـ ـ العانة « Pubis » :

إن الـ $\frac{١}{٥}$ الأمامي الأوسط من الحُقّ يشكل عظم العانة . ويتحد جسم العانة من جهة بجسم العانة من الجهة الثانية ويشكلان الوصل (المفصل) العاني الذي يعطي عظام الحوض قوة وصلابة .

ـ الثقب الـسـاد «Obturator Foramen» :

وهو يقع بين الحُقّ«Acetabulum»والوصـل العـاني ، وهو مقفـل بغشاء ليفي ، ويمر منها الأعصـاب والأوعية الدموية .

ـ خطوط القوة :

ثقل الجسـم يقع على المفصـل الحرقفي ـ العجـزي وينتقل هـذا الثقل إلى حدبة الورك أثناء الجلوس بإستقامـة ، بينما يتقـل على مفصـل الحـوض أثناء الوقوف .

٩ ـ عظم الفخذ «Femur» :

أطول عظم في جسـم الإنـسـان ، طوله ٤٥ سـم ، رأسه من الأعلى وهـو مفصلي دائـري يتجه لـلأعلى وللأمـام ليتـلاءم مـع الحُقّ«Acetabulum»في عـظم الحوض . ويـوجد على الـوجه الأوسط والتحـدب الذي على الـوجـه الأوسـط نتوءان يعرفان بالمدْوَر الكبير والمدور الصغير بينهما خط مائـل يدعى الخط بين المدورين«Inter Trochanter Line» .

وجسـم الفخذ اسطواني ناعم .

أما نهايته الـسفلى فيوجد عليها نتـوءان مفصليان«Articular Condyles» يفصـل بينهما انخـاف«Notch»، وهما يشبهـان عجلين متـوازيين حجم كـل منهما ٢ ـ ٣ سم ، ويتحركان بسـهولة على الـسطح العلوي للظنبوب في حالـة الثني والمد .

إن المـدْوَر الكبير«Greater Trochanter»يـلامس الجلد ، وهو العـظم النـاتيء على بعد ١٠ سم أسفـل عرف الحـرقفة«Iliac Crest»، وهـو العـظم الذي يصـعب على الإنـسان الاستراحة بسببه إذا استلقى على جنبه . وبينما لا يمكن لمس جسـم عـظم الفخذ لـوجود كميـة كبيرة من اللحم حـولـه ، فـإن النتوءين (اللقمتين) يمكن لمسـهما على جانبي رضفة الركبة .

١٠ ـ الظنبوب «Tibia»:

عظم وسط الساق ، يتلقى ثقل الجسم من عظم الفخذ وينقله إلى القدم .

ـ طرفه العلوي فيه حدبة تلتحم عليها العضلة المادة للركبة ، وفوق الحدبة يوجد نتوءان «Condyles» سطحهما العلوي منبسط وأملس ليستطيع نتوءا عظم الفخذ من التوضع عليهما .

وأسفل النتوء الجانبي يوجد سطح مفصلي صغير دائري يتوضع فيه رأس عظم الشظية «Fibula»، وهذا يعني أن الشظية لا تشترك في مفصل القدم .

ويسير الظنبوب وسط الساق بشكل سطحي وينتهي عند الكعب الداخلي ، ويختفي الظنبوب عند الكعب وراء الأوتار العضلية الكثيرة حول مفصل القدم . بينما يختفي عن جانبي وخلف الساق ولا سيما عند رَبْلة (بطة) الساق .

وسطحه السفلي رباعي الشكل يربض على الكُرسوع (أعلى عظام القدم «Talus».

١١ ـ عظم الشظية «Fibula»:

عظم جانبي ، طويل ودقيق ، يرتبط مع الظنبوب بأربعة اتصالات ، وإرتباط واحد مع الكرسوع «Talus»، نهايته العلوية ذات سطح مفصلي دائري يتلاءم مع نتوء لقمة الظنبوب ، ونهايته السفلى تبدي نتوءاً مدبباً جانبياً يدعى نتوء الشظية «Fibular Malleolus» يشترك في تشكيل التجويف المفصلي مع الظنبوب والكرسوع «Talus». وترتبط الشظية مع الظنبوب بمجموعة من الروابط البينية الليفية .

والشظية تؤدي وظائف هي :

ـ موضع التحام عضلات الساق والكرسوع .

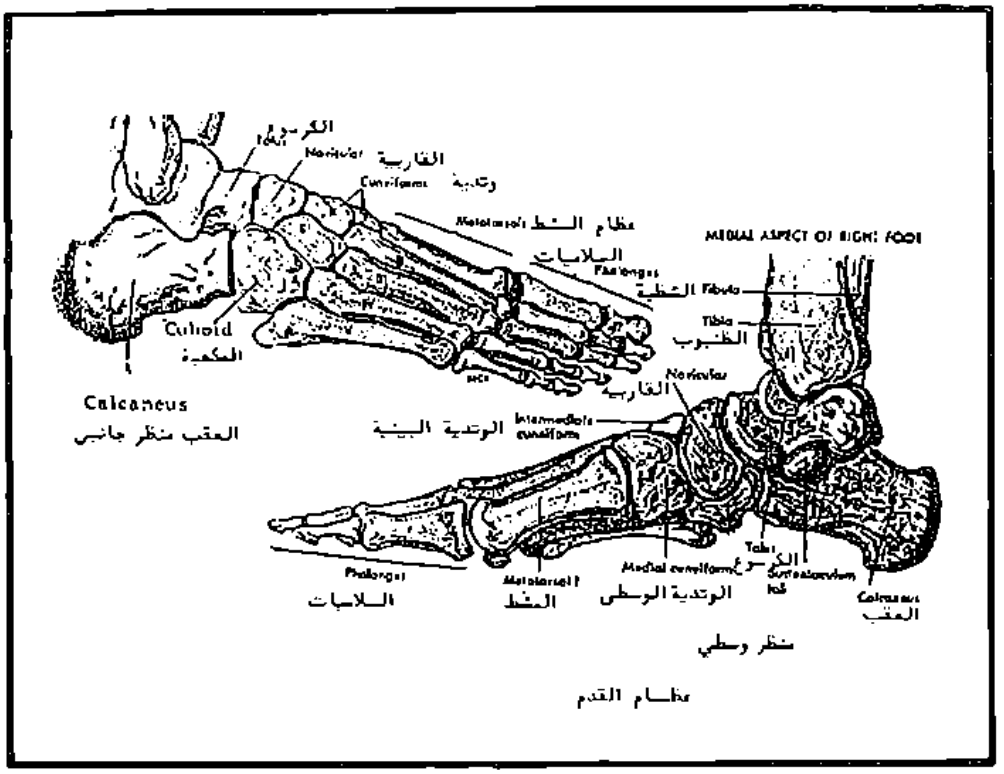
Navicular
القاربية
Cuneiforms
وتدية
Metatarsals
مظام الـشط
Phalanges
البلاميات
Fibula
الشظية
Tibia
الظنبوب
Cuboid
المكعبية
Calcaneus
العقب منظر جانبي
MEDIAL ASPECT OF RIGHT FOOT
Navicular
القاربية
Intermedio-cuneiform
الوتدية البينية
Phalanges
البلاميات
Metatarsal I
المشط
Medial cuneiform
الوتدية الوسطى
Tuberosity of 5th metatarsal
Calcaneus
العقب
منظر وسطي
مظام القدم

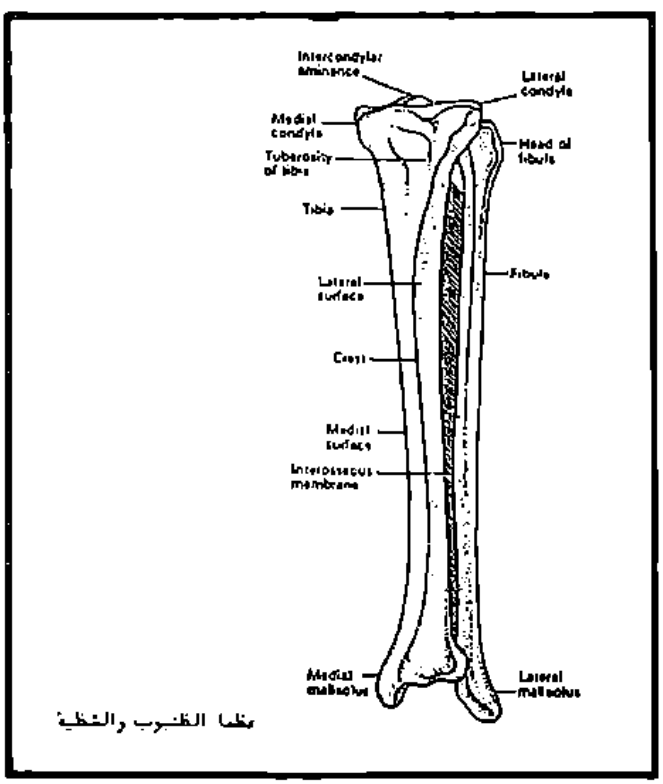
Intercondylar eminence
Lateral condyle
Medial condyle
Head of fibula
Tuberosity of tibia
Tibia
Fibula
Lateral surface
Crest
Medial surface
Interosseous membrane
Medial malleolus
Lateral malleolus
مظما الظنبوب والشظية

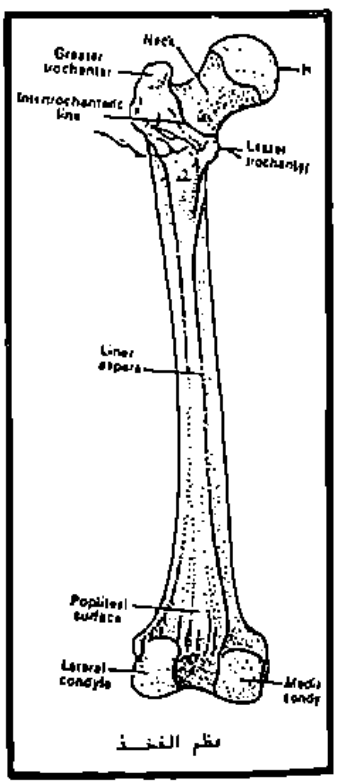
Neck
Greater trochanter
Intertrochanteric line
Lesser trochanter
Linea aspera
Popliteal surface
Lateral condyle
مظم الفخذ

ـ يعمل كبكرة«Pulley»ترتكز عليها اوتار العضلات المارة خلف العقب «Ankle».

ـ يعمل كصفيحة جانبية لمفصل العقب ، الذي لا يمكن له أن يؤدي حركاته بدون الشظية .

١٢ ـ الرضفة « Patella » :

شكلها مثلث رأسه للاسفل ، سميكة ومنبسطة الى حد ما ، تحت الجلد مباشرة ، تدعم قوة العضلات المادة للركبة«Extensors»، وتنزلق على عظم الفخذ . وعند ثني الركبة تجر الرضفة للاسفل بفعل ارتباطها بالظنوب ، وعند السجود على الركبة يكون الثقل كله على نتوء الظنبوب والوتر ، وجزئياً على رأس الرضفة .

١٣ ـ عظام القدم « Bones Of Foot »:

يقوم القدم بمهمة كبيرة هي حمل الجسم ، واداء بعض الحركات . والقدم يقسم إلى جزئين خلفي وامامي . يشتمل الجزء الخلفي على عظام العرقوب (الكاحل)«Tarsus»السبع ، ويحتوي الجزء الامامي على عظام مشط القدم « Metatarsus » والسلاميات .

عظمة العقب«Calcaneus»هي اكبر عظام العرقوب طولها ٨ سم وعرضها ٣ سم وسمكها ٥ سم ، وتليها في كبر الحجم عظمة الكرسوع «Talus»التي تتوضع فوق عظمة العقب«Calcaneus»، ويوجد عند مستوى مفصل العرقوب حركات الثني والمد بكيفية فصّالة الباب فقط .

ويوجد على الـ«Calcaneus » ثلاث مناطق ارتباط هي :

أ ـ المنطقة الرباعية المحدبة المتصلة مع جسم الكرسوع .

ب ـ منطقة ضيقة ومتطاولة بيضاوية الشكل على السطح العلوي يتوضع عليها عنق ومؤخرة رأس الـ«Talus».

جـ ـ سطح صغير عند الزاوية الأمامية الوسطى البعيدة للعقب .

ويوجد بين هذه السطوح مناطق غير مفصلية يلتحم بها روابط بينية تربط الكرسوع والعقب وعلى الثلث الخلفي للعقب تلتصق العضلات المادة لبطة الساق التي تعمل على مد مفصل العرقوب ورفع الجسم على رؤوس الأصابع«Tiptocs».

وأمام الكرسوع والعقب يوجد ٥ عظيمات تعطي القدم إمكانية الثني وهي القاربية والمكعبة و ٣ عظيمات اسفينية .

١٤ ـ عظام مشط القدم « Metatarsus » :

تشبه عظام مشط اليد ولكنها أطول منها ، ورؤوسها صغيرة ، وترتبط عند رؤوسها بروابط قوية عرضية ولهذا ليس للأصبع الكبير حرية الحركة كما هي للإبهام . وعظمة الأصبع الكبير ثابتة وقوية وقصيرة .

١٥ ـ السلاميات « Phalanges » :

لها نفس ترتيب سلاميات أصابع اليد ولكنها أقصر منها ، وأهميتها الوظيفية أقل من أصابع اليد .

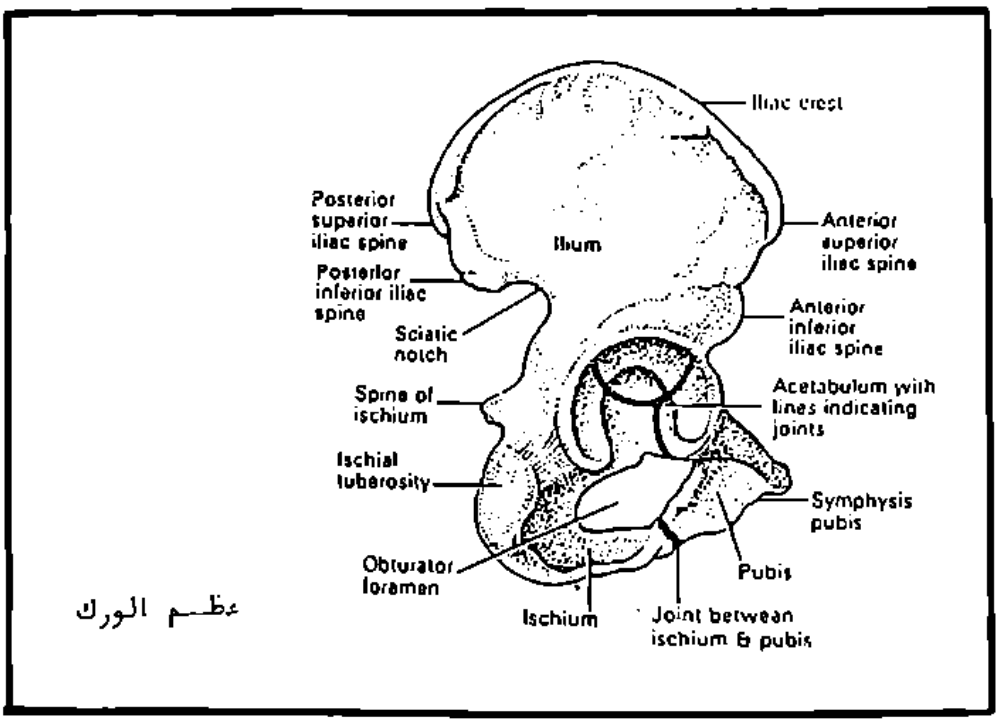

عظم الورك

المفاصل : (JOINTS)

المفصل عبارة عن إرتباط ، أو تلامس ، بين عظمين من عظام الجسم فيما بينهما ، أو بين عظم وغضروف ، بشكل يمكن لأجزاء المفصل ، القيام بالحركات المطلوبة بحرية . وهناك ثلاثة أنواع من المفاصل هي :

١ ـ المفاصل الليفية : (Fibrous Joints) :

وفيه تلتحم العظام فيما بينها ، بواسطة نسيج ليفي لا يسمح بأي نوع

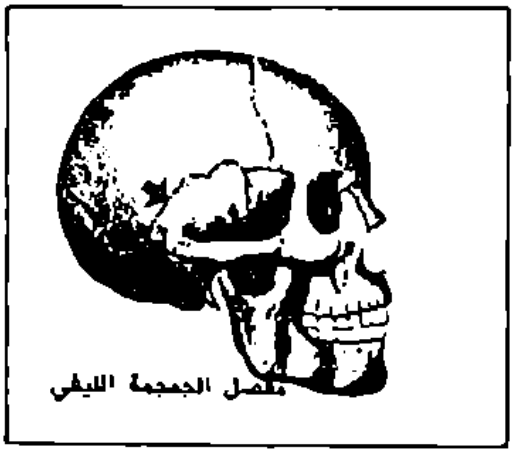

مفصل الجمجمة الليفي

من الحركة . ومع تقدم العمر يختفي الخيط الليفي ، ليحل محله رباط عظمي ، هو تداخل العظام بعضها ببعض مكونة إلتحاماً ، تظهر آثاره على شكل خط رفيع يدعى «الدرز Suture»، كما هو الحال في عظام الجمجمة ، وإرتباط الأسنان بالفك .

٢ ـ المفاصل الغضروفية : (Cartilaginous Joints) :

يوجد بين نهايات العظام المتجاورة ، طبقة من الليف الغضروفي الأبيض ، الذي يسمح بحدوث حركات خفيفة جداً ، وذلك بفعل الضغط على هذه الطبقة الليفية ـ الغضروفية ، وهذا ما يعرف بالمفصل الغضروفي الثانوي (Secondary) ، أو الليفي ـ الغضروفي ، كما هو الحال في مفصل العانة وما بين الفقرات .

وهناك المفصل الغضروفي الأولي (Primary) . حيث يرتبط العظم مع غضروف شفاف ، ولهذا يدعى المفصل الشفاف (Hyalin Joint) كما هو الحال بإرتباط الأضلاع بغضروف القص حيث لا توجد حركة أو هي محدودة جداً .

٣ ـ المفاصل المصلية أو الزلالية : (Synovial Joints) :

وهي أهم المفاصل وأكثرها إنتشاراً في الجسم ، وتمتاز بوجود غشاء مصلي ، ويمكنها أن تؤدي جميع أنواع الحركات ، ولهذا فقد قسمت إلى خمسة أنواع ، حسب نوع الحركة التي يؤديها المفصل وهي :

(أ) المفصل الكروي الحقي : (Ball and Socket) :

وهو أكثر المفاصل حرية في الحركة ، في جميع الإتجاهات ، من ثني ومد ورفع وتقريب وتدوير ، مثال ذلك مفصل الكتف ومفصل الفخذ .

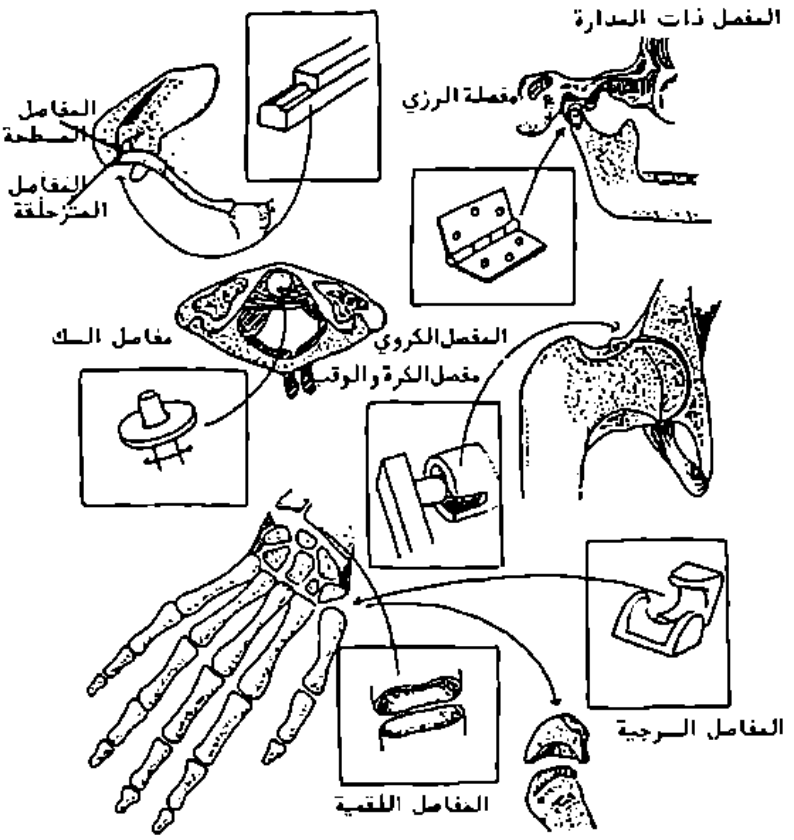

انواع المفـــاصـل .

عن كتاب علم التشريح ،د. قيس الدوري.

(ب) المفصل الرزّي : (Hinge, Joints) :

يسمح بالحركة في مستوى واحد فقط . أي الثني والمد كما هو الحال في مفصل الكوع والركبة والعقب ومفاصل السلاميات .

(ج) المفصل المنزلق : (Gliding Joints) :

في هذا النوع من المفاصل تنزلق سطوح التمفصل ، فوق بعضها البعض ، مثل مفصل القص ـ الترقوة ، والأخرم ـ الترقوة ، والمفاصل بين عظام الرسغ والعقب .

(د) المفصل المداري : (Pivot Joints) :

وهو يسمح بالحركة حول محور واحد فقط . على شكل دوران ، مثل المفصلين ، القريب والبعيد ، بين الكعبرة والزند ، وكذلك بين فقرة الأطلس، ونتوء فقرة المحور (Axis).

(هـ) المفصل السّرجي ـ اللقمي : (Condylloid Saddle Joints) :

تجري فيه الحركات حول محورين اثنين فتسمح بحدوث الثني والمد ، والإبعاد والتقريب ، مثل مفصل الرسغ ، ومفاصل بين السلاميات والمشط .

وتشتمل المفاصل المصلية على ما يلي :

(أ) غضروف شفاف : (Hyaline) :

يغطي سطوح العظام عند التمفصل ، وهو ناعم ومتين ، بحيث يسمح بسهولة التلامس وتحمل الثقل .

(ب) رابطة المحفظة : (Capsular Ligament) :

عبارة عن حزمة من النسيج الليفي ، تحيط بالمفصل وتربط العظام مع بعضها البعض ، بحيث تسمح لها بالحركة وتدعمها .

(ج)مكونات داخل المحفظة :

تحتوي المحفظة على بعض المكونات التي تتوضع خارج الغشاء المصلي ، وهي ضرورية للمحافظة على ثبات المفصل .

(د) الغشاء المصلي : (Synovial Membran) :

يتكون من خلايا طلائية إفرازية ، تفرز سائلاً لزجاً يشبه زلال البيض ، يدعى السائل المصلي . وهو الذي أعطى هذه المفاصل اسمها بالمفاصل المصلية ، وهو يعمل على تزييت وتسهيل حركات المفصل ، ويعمل على تثبيته وتغذيته . ويتواجد أسفل الرابطة المحفظية ، ويغطي جميع أجزاء العظام الداخلية ، في المفصل ، الغير مغطاة بالغضروف الشفاف ، كما يوجد فيه أكياس صغيرة تدعى البورصة (Bursae) تعمل كعازل ، يحول دون احتكاك العظام فيما بينها ، أو مع الروابط او الأوتار أو الجلد .

(هـ) المكونات خارج المحفظة :

معظم المفاصل لها روابط خارج رابطة المحفظة ، تعمل على تقوية وتثبيت المفصل .

(و) العضلات :

يرتبط على عظام المفصل ، عضلات يؤدي تقلصها إلى حركة المفصل .

* وظائف الروابط : (Functions Of Ligaments)

تعمل الروابط على تحديد حركة المفاصل ، وتمنع تجاوزها الحد المعين لها ، كما أنها تعمل على حماية عظام المفاصل من أي أذى . أي أن وظيفة الروابط هي المنع والتحديد والحماية .

* أهم المفاصل المصلية في الجسم :

١ ـ مفصل الكتف :

يتكون من رأس العضد ، والحفرة الأروحية للوحة الكتف ، ويربط بينهما روابط متينة ، ويحيط به غشاء مصلي يغطي أجزاء العظام غير المغطاة بالغضروف ، ويوجد هذا الغشاء داخل المحفظة المفصلية ، ويوجد على أجزاء المفصل أوتار العضلات ، التي تسمح بإجراء حركات المفصل ، وهي الثني ، والمد والابعاد والتقريب ، والدوران ، والحركات المتعاقبة (Circumduction) .

٢ ـ مفصل الكوع : (Elbow Joint) :

وهو من النوع الرزي ، يربط بين النهاية السفلى للعضد ، والنهايات العلوية للكعبرة والزند . ويحتوي على الغضروف ، ورابطة المحفظة ، والغشاء المصلي ، وروابط تسمح بأداء حركتين فقط . هما الثني بفضل العضلة ثنائية الرأس ، والمد بواسطة العضلة ثلاثية الرأس (Triceps) .

٣ ـ مفصل الرسغ : (Radio - Carpal Joint) :

يربط بين الطرف السفلي للكعبرة ، والجزء الخلفي لعظام المعصم : (Scaphoid) و (Lunate) و (Triquetral) ، ويفصل بينها قرص من الغضروف الليفي الأبيض . وهو من نوع (Condyloid) ويستطيع أن يؤدي جميع الحركات ، من ثني ، ومد ، وإبعاد ، وتقريب .

٤ ـ المفصل الرسغي ـ المشطي : (Carpo - Metacarpal Joints) :

ترتبط عظام المعصم فيما بينها ، بواسطة تجويف مفصلي واحد ، ويتحرك الصفان اللذان تشكلهما عظام المعصم ، فوق بعضهما البعض . كما أن عظام المعصم ترتبط بعظام مشط اليد (Metacarpus) ، وترتبط عظام المشط ، بدورها بقواعد الصف الاول من سلاميات الأصابع ، ويدعى هذا الارتباط بمفصل بُرجم (Knuckle Joint) ، ويمكن للأصابع أن تثني تماماً ، على عظام المشط ، كما يمكن لها ان تمد الى اكثر من زاوية ١٨٠ درجة ، وهناك روابط ليفية تدعم هذه المفاصل .

٥ ـ المفصل العجزي ـ الحرقفي : (Sacro - iliac Joint) :

حيث يرتبط العجز ، بالحرقفة ، بواسطة نوعين من الربط هما المصلي (Synovial) والليفي (Fibrous) .

٦ ـ المفصل العاني : (Symphysis Pubis) :

حيث ترتبط عظمتا العانة ، بواسطة غضروف شفاف ، وغضروف ليفي ، مما يحد من حركتها .

٧ ـ مفصل الورك : (Hip Joint) :

وهو من المفاصل المصلية ، من النوع (Ball and Socket) الكروي ـ الحقي ، وهو عبارة عن توضع رأس عظم الفخذ في تجويف عظم الحرقفة ، ويربط فيما بينهما محفظة ، تدعمها مجموعة من الروابط هي الرابطة الحرقفية ـ الفخذية ، والوركية ـ الفخذية ، والفخذية ـ العانية ، والدائرية ، ويستطيع هذا المفصل ، القيام بجميع الحركات ، مثل الثني والمد والإبعاد والتقريب .

٨ ـ مفصل الركبة : (Knee Joint) :

وهو مفصل رزي . يربط بين عظم الفخذ والظنبوب حيث تتوضع اللقمتان (Condyles) اللتان في أسفل عظم الفخذ ، في التجويفين

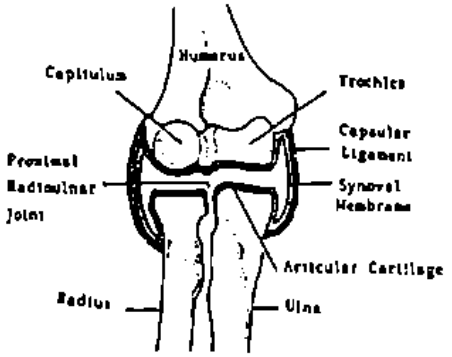

منظر امامي لمفصل الكوع

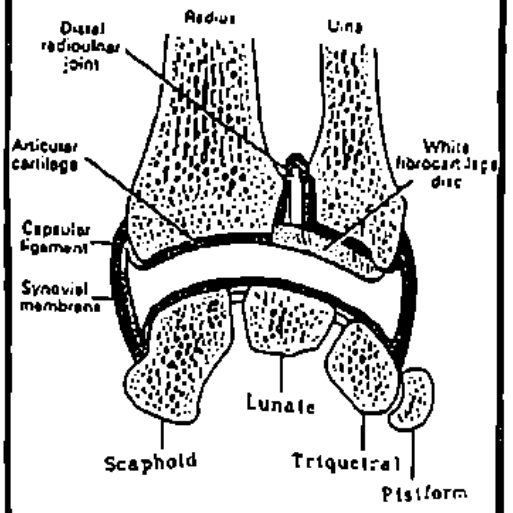

منظر امامي لمفصل المعصم

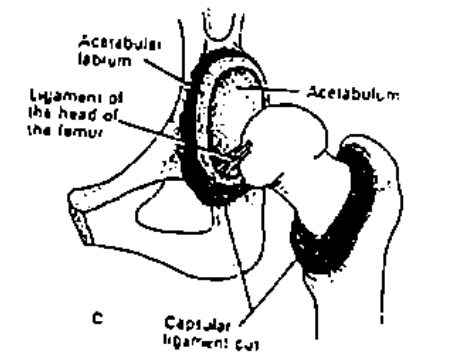

مفصل الورك يوضح الاجزاء الداخلية
للمفصل (مفصل كروي حقي)

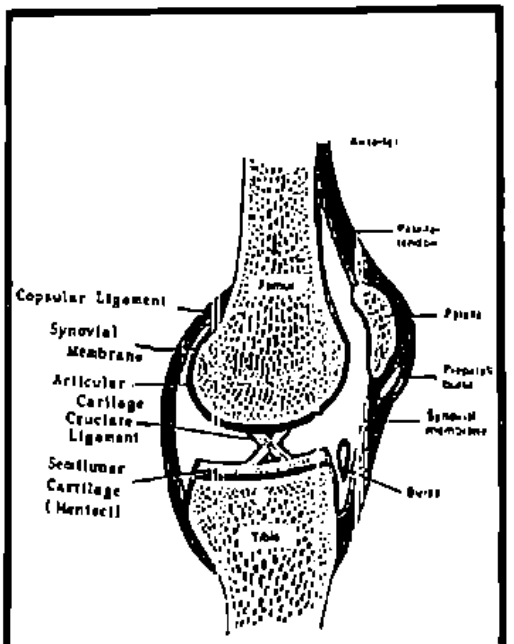

منظر جانبي لمفصل الركبة (مفصلوزي)

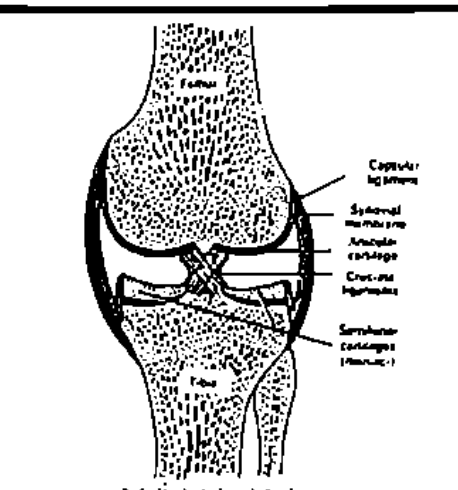

منظر امامي لمفصل الركبة

الأروحيين للظنبوب (Glenoid Cavity of Tibia) وأمامهما تقف الرضفة (Patella) ، يساعد على تثبيت هذه العظام محفظة (Capsule) ، وغشاء مصلي ، يبطن رابطة المحفظة والسطح الداخلي لوتر الرضفة ، ويغطي العظام غير المغطاة بالغضروف ، ويوجد أقراص من الغضروف الليفي الأبيض ، ومجموعة من الطبقات الشحمية والأكياس المصلية (Bursae) لتمنع الإحتكاك بين سطوح عظام المفصل ، كما يدعم هذا المفصل ثلاثة روابط ، إحداها أمامية وإثنتان جانبيتان .

ويستطيع هذا المفصل أن يؤدي جميع الحركات ، من ثني ومد والإبعاد والتقريب .

٩ ـ مفصل العقب : (Ankle Joint) :

وهو من النوع الرزي (Hinge) ، وهو يربط بين أسفل الظنبوب ، ونتوئه الأسفل ، وأسفل الشظية ، ونتوئه الجانبي ، وعظمة الكرسوع (Talus) . يحيط بالعظام غضروف ، ويدعم المفصل أربع روابط متينة ، وروابط بينية بين الظنبوب والشظية وحزم ليفية .

١٠ ـ مفصل القدم وأصابع القدم :

وهي تربط بين عظام العقب فيما بينها ، وبين عظام العقب وعظام مشط القدم ، وبين هذه والسلاميات ، وبين السلاميات فيما بينها ، وهي تعمل على حفظ توازن الجسم ، ودعم أقواس القدم .

الجهاز العضلي . MUSCULAR SYSTEM

تقسم العضلات إلى ثلاثة أنواع هي :

- أولاً : العضلات الارادية :

وقد سميت هكذا لأنها تخضع في حركاتها لارادة الإنسان ، كما أنها تدعى العضلات المخططة«Striated Muscles»لأنها تبدو تحت المجهر على شكل خطوط ليفية ، ويطلق عليها بعض العلماء اسم العضلات الهيكلية «Skeletal Muscles»نظراً لإلتحامها بصفة أساسية على الهيكل العظمي للجسم .

- ثانياً : العضلات اللاارادية « Involuntary Muscles » :

أي التي تتحرك بعيداً عن إرادة الإنسان ، ويطلق عليها إسم العضلات الملساء لأنها لا تبدي أية خطوط ليفية تحت المجهر . وتوجد في الأعضاء التجويفية التي تتقلص آلياً مثل المعدة والأمعاء والأوعية الدموية ورحم المرأة والجهاز البولي .

ـ ثالثاً : عضلة القلب « Cardiac Muscles » :

وهي ذات خصائص وسطية بين النوعين الأولين ؛ إذ هُي لا إرادية ولكنها مخططة .

تكون العضلات وتطورها :

تنشأ عضلات الهيكل الجذعية من **القيمة العضلية «Myomere»** المتوضعة على طول العمود الفقري. بينما تنشأ عضلات الأطراف من الطبقة الوسطى « Mesenchym » التي تنشأ منها العظام .

أما العضلات الملساء فتنشأ عن خلايا **الوريقة الوسطى «Mesoderm»** الأولية الناشئة بدورها عن القيمة العضلية«Myomere». وكذلك **عضلة القلب فإنها تنشأ عن خلايا الوريقة الوسطى الأولية** التي تدخل في تركيب الأنابيب التي ستشكل القلب .

البنية والتنظيم :

أ ـ العضلات الهيكلية :

يغطي العظام مئات العضلات اللحمية ، تتألف كل عضلة من حزم خلوية تعرف الواحدة منها بإسم « الليف العضلي » الذي يتكون من :

ـ مادة حية « Protoplasm » وتسمى ساكروبلازما « Sacroplasm » .

ـ غشاء خلوي يحيط بالبروتوبلازم يدعى ساكروليما « Sacrolemma ».

يتصل هذا الغشاء من طرفيه الدائريين بنسيج ليفي يدعى « العضل الداخلي » «Endomyosin». وكل مجموعة ألياف عضلية يحيط بها غشاء يدعى«Permysium»(حول العضل) يفصلها عن غيرها من المجموعات العضلية . ويحيط بالعضلة غشاء آخر يدعى«Epimysium»(فوق العضل) ، يعمل هذا الغشاء على تقليل الإحتكاك العضلي أثناء الحركة . إن مجموعة عضلات تتوضع مع بعضها البعض في حيز واحد ، وتنفصل عن مجموعة

عضلات أخرى بواسطة حاجز عضلي وكل حاجز يلتصق بالعظم وباللفافة العميقة«Deep Fascia»المحيطة بالعضلات .

الوحدة الحركية « Motor Unit » :

إذا كانت الوحدة البنائية للعضلة هي الليف العضلي ، فإن الوحدة الوظيفية«Functional Unit»هي الوحدة الحركية التي تتكون من الخلية العصبية والألياف العصبية التي تغذيها هذه الخلية . والخلية العصبية (العصبون) يكون جسمها في الجهاز العصبي المركزي ويخرج منه محور وسطي طويل يسير مع مئات المحاور العصبية التي تدخل إلى العضلة ، وبعد دخولها العضلة يتفرع المحور إلى تفرعات نهائية قد تصل الألفين حتى يصبح لكل ليف عضلي ليف عصبي يغذيه .

وينتهي الليف العصبي « بالصحيفة الحركية » التي تشبه القطب الكهربائي«Electvode»، وهي تقوم بنقل التأثيرات العصبية من الليف العصبي إلى ساكروبلازم«Sacroplasm»الليف العضلي فيحدث الرجفان العضلي«Twitch - Like»، وجميع الألياف العضلية تستجيب للتأثير العصبي كوحدة واحدة . وعندما ينقبض الليف العضلي فإنه ينقص من طوله بمعدل النصف أو الثلثين ، وهذا يؤدي إلى حقيقة أن معدل الحركة يعتمد على طول الألياف العضلية ، وان القوة الناتجة تعتمد على عدد الوحدات الحركية التي استجابت للتأثير العصبي .

ب ـ العضلات الملساء :

إن الألياف العضلية الملساء أقصر وأدق من الألياف المخططة ، ولا تلتحم على العظم ، وإنما توجد في جدران الأعضاء التجويفية كالجهاز الهضمي والبولي والاوعية الدموية ؛ وهي تتوضع في طبقتين :

ـ طبقة داخلية دائرية الشكل تعمل على تضيق التجويف .

ـ طبقة خارجية طولية الشكل تعمل على تقصير التجويف وبالتالي اتساعه .

جـ ـ عضلة القلب :

وهي تختلف عن السابقتين بكون أليافها تسير معاً لتشكل شبكة من التفرعات المتتابعة ، ولهذا يمكنها التقلص بصفة جماعية«En Masse». وبكون الياقها مخططة ولكنها لا إرادية .

إن الإنقباض في العضلات الملساء بطيء ومنتظم ، بينما هو في العضلات المخططة سريع ومتقطع ، أما عضلة القلب فتنبض بإنتظام بمعدل ٧٠ ـ ٨٠ مرة في الدقيقة .

إرتباط العضلات الهيكلية :

إن جل العضلات الهيكلية ملتحمة بالعظام ، إلا أن هذا الإرتباط لا يتم بواسطة الالياف اللحمية نفسها ، وإنما يتم بواسطة نهايات الساركوليما ، أو بواسطة خيوط متينة ليفية تتحد مع بعضها لتؤلف الوتر«Tendon»او الصفاق (اللفافة) «Aponeurosis».

وقد اصطلح على تسمية الإرتباط القريب (الجذري)«Proximal»في الأطراف اسم « المصدر«Origin» ، والإرتباط البعيد (الطرفي«Distal»اسم « المرتكز«Insertion» ، كما أن البعض يطلق على الإرتباط القريب إسم النهاية الثابتة ، وعلى الإرتباط البعيد إسم النهاية المتحركة .

وظائف العضلات الهيكلية :

تقوم العضلات بوظائف حركية ترتبط أساساً بالمفاصل ، ويمكن تلخيص الحركات التي تؤديها كما يلي :

ـ الإنثناء «Flexion» .

ـ المد «Extension» .

ـ الإبعاد عن الجسم «Abduction» .

ـ التقريب من الجسم «Adduction» .

ـ دوران مركزي « Medial Rotation » .

ـ دوران جانبي « Lateral Rotation » .

تصنيف العضلات :

تقسم العضلات إلى مجموعتين رئيسيتين هما :

I ـ عضلات الهيكل المحوري وتشمل :

١ ـ عضلات العمود الفقري .

٢ ـ عضلات الرأس والرقبة .

٣ ـ عضلات الصدر .

٤ ـ عضلات البطن .

II ـ عضلات الأطراف وتشمل :

١ ـ عضلات الطرف العلوي .

٢ ـ عضلات الطرف السفلي .

وقد اطلق على العضلات أسماء تتناسب وخصائصها المتنوعة ، فمنها ما سمي حسب شكله ومنها ما سمي حسب حجمه او موقعه او وظيفته .

I ـ عضلات الهيكل المحوري :

١ ـ عضلات العمود الفقري :

أ ـ العضلات الخلفية : وتوجد داخل قناتين (ميزابتين) على جانبي العمود الفقري ، وتقسم إلى مجموعتين : سطحية وعميقة .

ـ المجموعة السطحية : «Frictor Spinae»، وتنشأ من ظهر العجز والعرف الحرقفي كعضلة واحدة ، إلا أنها أثناء صعودها تتفرع إلى قطع مختلفة هي :

ـ جانبية وهي العضلات الضلعية ـ الرقبية « Iliocostalis » .

- وسطية وهي العضلات الرقبية ـ الخشائية « Longissimus » .

ـ مركزية وهي العضلات الشوكية « Spinalis».

ـ المجموعة العميقة«Transverso Spinalis»وهي مجموعة عضلات صغيرة وعريضة ، وأكثرها عمقاً هي عضلات الدوران«Rotatores » والوسطى هي «Multifidus»والسطحية نصف الشوكية«Semispinalis » وكذلك توجد عضلة مهمة هي الطحالية«Splenius»التي توجد على خلف الرقبة التي تنفصل عن عضلة الرقبة الأخرى«Semi Spinalis Capitis»برابطة ، وتبدآن من آخر فقرة رقبية وأول فقرة صدرية وتلتحم بقفا الجمجمة .

وهناك عضلات أخرى هي :

ـ الرأسية المستقيمة الكبيرة « Rectus Capitis Major »

ـ الرأسية المائلة العليا « Oblique Capitis Suferior »

ـ الرأسية المستقيمة الصغيرة « Rectus Capitis Minor »

ـ الرأسية المائلة السفلى « Oblique Capitis Inferior »

هذه العضلات تعصب بتفرعات من العصب الشوكي الصادر من ثقوب العمود الفقري .

ب ـ العضلات الأمامية :

وتوجد في العنق والمنطقة القطنية فقط ، وهي :

ـ العضلة الرقبية الطويلة«Longus Cervicis»تبدأ من فقرة الأطلس إلى الفقرة الرقبية الثالثة .

ـ العضلة القذالية الطويلة«Longus Capitis»تمتد من الأطلس إلى القُذالة .

وهما تعصبان بالتفرعات الأمامية للعصب الشوكي .

وظائفها :

تعمل العضلات الخلفية على مد وإستقامة العمود الفقري ، وإذا عملت عضلات جانب واحد فإنها تؤدي إلى انحناء العمود الفقري إلى جهتها ، وبعضها يعمل على حمل ومد الرأس ، وانقباضها بصفة منفردة يؤدي إلى دوران الرأس وإرتفاع الذقن لأعلى .

أما العضلات الأمامية فإنها تثني الرقبة والرأس .

٢ ـ عضلات الرأس والرقبة :

أ ـ «Scalene Muscle».

ب ـ «Sterno - Cleido - Mastoidian» ـ الأخمعية (غير متساوية الأضلاع) ـ الخشائية ـ الترقوية ـ القصية .

جـ ـ عضلات تحت اللامية «Sinfrahyoid» ـ عضلات أرضية الفم .

هـ ـ عضلات المضغ

د ـ عضلات ارضية الفم

و ـ عضلات الوجه المعبرة

ك ـ عضلات البلعوم والحنك .

ل ـ عضلات اللسان .

ز ـ عضلات الحنجرة .

ي ـ عضلات العين .

أ ـ العضلة الأخمعية «Scalene» :

وهي ثلاثة أجزاء : (أمامية) ووسطى وخلفية . تبدأ من السطح الأفقي لفقرة الفقهة (Atlas) وفقرة المحور (Axis)وتمتدحتى الضلع الأول .

وظيفتها الأساسية تعليق مدخل القفص الصدري وتثبيت مستواه ،

فأثناء الشهيق ترفع الضلع الأول ، وبطريقة غير مباشرة الأضلاع السفلية .

يأتيها تفرعات من عصب الضفيرة الرقبية ـ الذراعية .

العضلة القصية ـ الترقوية ـ الخشائية :«Sterno - Cleido - Mastoidian»

وتلتحم من الأسفل بعظم الترقوة والجزء العلوي من القص ، ومن الأعلى تلتحم بعظم الخشاء خلف الأذن مباشرة . وعند إدارة الوجه إلى الجهة المعاكسة تظهر هذه العضلة على شكل حبل على طول الرقبة . انقباض عضلة واحدة يؤدي إلى إنحناء الرقبة لتلك الجهة وإرتفاع الذقن للجهة المعاكسة ، أما انقباض العضلتين معاً يؤدي إلى إنثناء الرقبة .

جـ ـ العضلة تحت اللامية :

تمتد من الفك السفلي إلى أعلى القص حيث يتوضع عظم اللامي وتفاحة آدم والغدة الدرقية .

د ـ عضلات الفم :

أهمها الفكية ـ اللامية وهي عضلة زوجية تمتد من منتصف الفك السفلي حتى العظم اللامي ، وتعمل على رفع العظم اللامي للأعلى .

هـ ـ عضلات المضغ وهي :

ـ «Temporalis» العضلة الصدغية : وهي مروحية الشكل ، قوية ، تبدأ من الجمجمة وتنتهي بالناتيء الاكليلي للفك .

ـ «Masseters» الماضغة : سميكة ، رباعية ، تغطي السطح الخارجي لفرع الفك ، ويمكن تحديد معالمها بالاصبع عند إطباق الأسنان على بعضها البعض .

ـ «Pterygoid» العضلة الجنحانية الشكل : وهي وسطى وجانبية ، تبدأ من العظم الجنحاني Pterygoid وتنتهي بالفرع العلوي للفك .

ويعصبها العصب مثلث التوائم «Trigeminal» .

تقوم هذه العضلة بحركات العض «Biting» والمضغ .

و ـ عضلات الوجه المعبرة «Facial Muscles of Expression»:

وهي عبارة عن مجموعات ليفية تلتحم في الطبقة العميقة من جلد الوجه ، وهي تحيط بالفتحات الطبيعية ؛ أي الفم ، والأنف والاذن ، والعين ، وهي عاصرة وموسعة . كما أنها تمتاز بمقدرتها على التقليد فتستطيع التعبير عن إنطباعات مختلفة ومتناقضة ، وأهمها :

ـ عضلة الفم المدارية «Orbicularis oris» حول الفم ، تعمل على تضيق فتحة الفم .

ـ العضلة المبوقة «Buccinator» على الوجنة ، تساعد على تحريك الطعام بين الأسنان .

ـ القذالية والجبهوية «Frontalis, Occipitalis» ، ترفع الحواجب .

٣ ـ عضلات الصدر :

وتدعى أيضاً عضلات التنفس :

أ ـ العضلات الوربية (بين الأضلاع) : مهمتها ربط الأضلاع بعضها ببعض ، وهي تتوضع في طبقتين :

ـ خارجية وهي سميكة من الخلف ، ولفافية رقيقة من الأمام .

ـ داخلية لفافية ورقيقة من الخلف ، وسميكة من الأمام .

ب ـ رافعة الأضلاع «Levatores Costarum» الصدرية المعترضة «Transvesus Thoracic».

ـ المسننة الخلفية السفلى «Serratus Postero - Inferior» - المسننة الخلفية العليا «Serratus Postero - Superior» - .

جـ ـ الحجاب الحاجز «Diaphragme» : غشاء رقيق يغلق الفتحة السفلى من القفص الصدري . وهي عضلة الشهيق ؛ فتعمل على رفع

الأضلاع وتوسيع القفص الصدري . (بينما عضلات الزفير تخفض الضلوع وتضيق القفص الصدري) .

٤ ـ عضلات البطن :

أ ـ « Rectus Abdomenis » عضلة البطن المستقيمة : تهبط على جانبي القص وتصل حتى العانة ، ويقل عرضها من أعلى إلى أسفل .

ب ـ « External Oblique » العضلة المائلة الخارجية : تبدأ من الضلع الثامن وتلتقي العضلتان من الجانبين وتلتحمان معاً عند عظم العانة ، ويدعى خط التحامهما « الخط الأبيض » يوجد وسط البطن .

جـ ـ « Internal Oblique » المائلة الداخلية : تقع وسط البطن وهي أسمك من العضلات السابقة الذكر ، وعريضة ، وتبدأ من الرابطة الإربية Inguinal Ligament وتصعد للأعلى لتلتحم بغضروف الأضلاع الأربع الأخيرة .

د ـ « Transversus Abdominis » عضلات البطن الافقية : أعمق وأدق عضلة ، تبدأ من الثلث الجانبي للرابطة الإربية والعرف الحرقفي إلى التوء الأفقي القطني .

و ـ « Cremaster » المعلقة للخصية : تبدأ من عند المائلة الداخلية وتهبط خيوطها إلى الصفن مشكلة غطاء للحبل المنوي .

٥ ـ وظائف عضلات البطن :

تعمل على حمل ودعم محتويات البطن ، فأحياناً تعمل كطاردة (في حالات البول ، والبراز والولادة) ، وهي تعمل على ثني الجسم ، وإذا انقبضت جميعها في نفس الوقت فتؤدي إلى حدوث حركة زفير قوية .

٦ ـ « Quadratus Lumborum » :

وتعمل على ميلان العمود الفقري باتجاهها .

٧ ـ « Daphragm » :

٨ ـ « Levator Ani » :

رافعة الشرج ، تعمل على مراقبة المستقيم سواء لطرح أو للإحتفاظ بالفضلات .

٩ ـ عضلات القاع (العجان) « Muscles Of Perineum » :

II ـ عضلات الأطراف :

١ ـ عضلات الطرف العلوي « Upper Limb » :

A ـ أ ـ العضلة المعينية المنحرفة « Trapezius » :

عريضة ومنبسطة ، وهي مثلثة الشكل ، تبدأ خلف الخُشاء وتتجه نحو الخلف إلى الترقوة ولوحة الكتف . وهي تعمل على تثبيت الكتف .

ب ـ العضلة رافعة لوحة الكتف « Levator Scapula » :

ذات أربعة رؤوس وتريية ، تبدأ من الأربع فقرات الرقبية الأولى ، وتلتحم بالزاوية العليا للوحة الكتف . وهي ترفع الكتف وتميّل الحفرة الأروحية للأسفل .

جـ ـ العضلة المعينية « Rhomnoid » :

وهما إثنتان : صغري وكبرى .

تبدأ الصغرى من الطرف الأسفل لرابطة قفا العنق « Nuchae Ligament »، والكبرى من النتوءات الصدرية الأربع الأولى ، وتلتحم على طرف اللوحة المجاورة للعمود الفقري .

د ـ العضلة المسننة الأمامية :

إحدى أقوى عضلات الكتف . تبدأ من الثمانية الأضلاع العليا ،

وتلتحم على طرف لوحة الكتف المجاور للعمود الفقري .

هـ ـ الصدرية الصغرى : « Pectoralis Minor » :

مثلثة الشكل ، قاعدتها أسفل الضلع الثالث والرابع والخامس . تساعد على تخفيض الكتف للأمام والأسفل .

B - « Axial Skeleton to Humerus » :

أ ـ « Pectoralis Major » الصدرية الكبيرة :

لها رأسان أحدهما ترقوي والآخر قصّي . وتهبط للأسفل لتلتحم على الطرف الجانبي للعضلة ثنائية الأخدود .

وهي تعمل على إبعاد الطرف من الجسم «Adductor» ، كما أنها تعمل على دوران الذراع .

ب ـ « Latissmis Dorsi » :

اسمها من كونها أعرض عضلة ، حيث تغطي النصف الأسفل من الظهر . وهي تمد الذراع وتديره مركزياً .

C ـ عضلات المنكب والذراع :

١ ـ « Clavicular of Pectoralis Major » : الرأس العلوي للصدرية الكبيرة

٢ ـ Teres Major العضلة المُدَمِلكة الكبرى ، عملها أنها تمد الذراع وتديره مركزياً .

٣ ـ حارسات المنكب « Guardiant of Shoulder » ، وهي :

ـ « Subscapalaris » تحت الكتف .

ـ « Supra Spinatus » فوق الناتيء .

ـ « Teres Minor » المدملكة الصغرى .

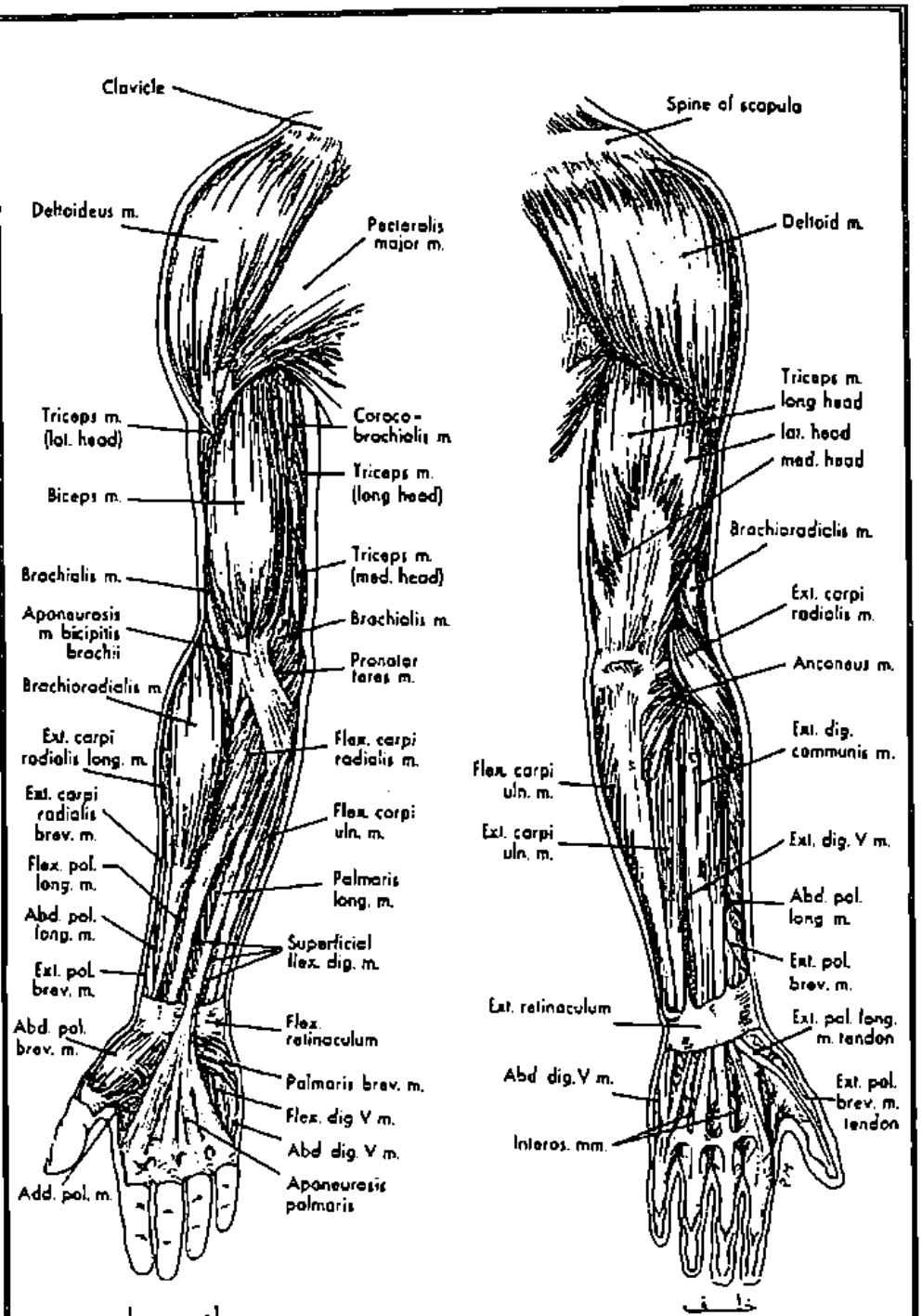

أمـــام

خلـف

عضلات الطرف العلوي السطحية

ـ « Infra Spinatus » أسفل الناتيء .

تعمل هذه العضلات كرابطة محركة لمفصل الكتف السهل الانزلاق .

٤ ـ الدالة « Deltoid » : مثلثة الشكل : عضلة لحمية سميكة . تبدأ من على ثلاثة مواضع عظمية على شكل حرف V هي :

ـ أمام الثلث الأخيرة للترقوة .

ـ الطرف الجانبي للأخرم « Acromion » .

ـ الطرف السفلي لنتوء اللوحة .

وهذه العضلة تعمل كمبعدة قوية للذراع عن الجسم .

عضلات الذراع « Arm » :

عددها ثلاث عضلات تعمل على مفصل الكوع .

أ ـ العضدية : « Brachialis » : تعمل على ثني الكوع . وهي تبدأ من النصف الأسفل لعظم العضد وتلتحم على حدبة الزند ، اسفل الناتيء الغرابي مباشرة « Coracoid Process » .

ب ـ العضدية ذات الرأسين « Biceps Brachii » : عضلة ذات رأسين ، يبدأ الرأس الصغير من أعلى الناتيء الغرابي « Coracoid Process » ، بينما يبدأ الرأس الكبير من أسفل هذا الناتيء ، ثم يتحد الرأسان معاً ويشكلان عضلة واحدة تسير داخل ميزاب (نفق) خاص بها إلى أن تلتحم بواسطة وتر كبير وقوي على حدبة الكعبرة .

جـ ـ العضدية ذات الثلاثة رؤوس « Triceps Brachii » : وهي العضلة الوحيدة الموجودة على ظهر (خلف) العضد . يبدأ رأسها الكبير من على لوحة الكتف ، بينما يبدأ الرأسان الأخران من على العضد . ثم تنفرج الثلاثة رؤوس مشكلة لفافة عريضة تضيق فيما بعد لتشكل وتراً دقيقاً تلتحم بواسطته على الطرف الخلفي للسطح العلوي للنتوء المرفقي للزند « Olecranon » .

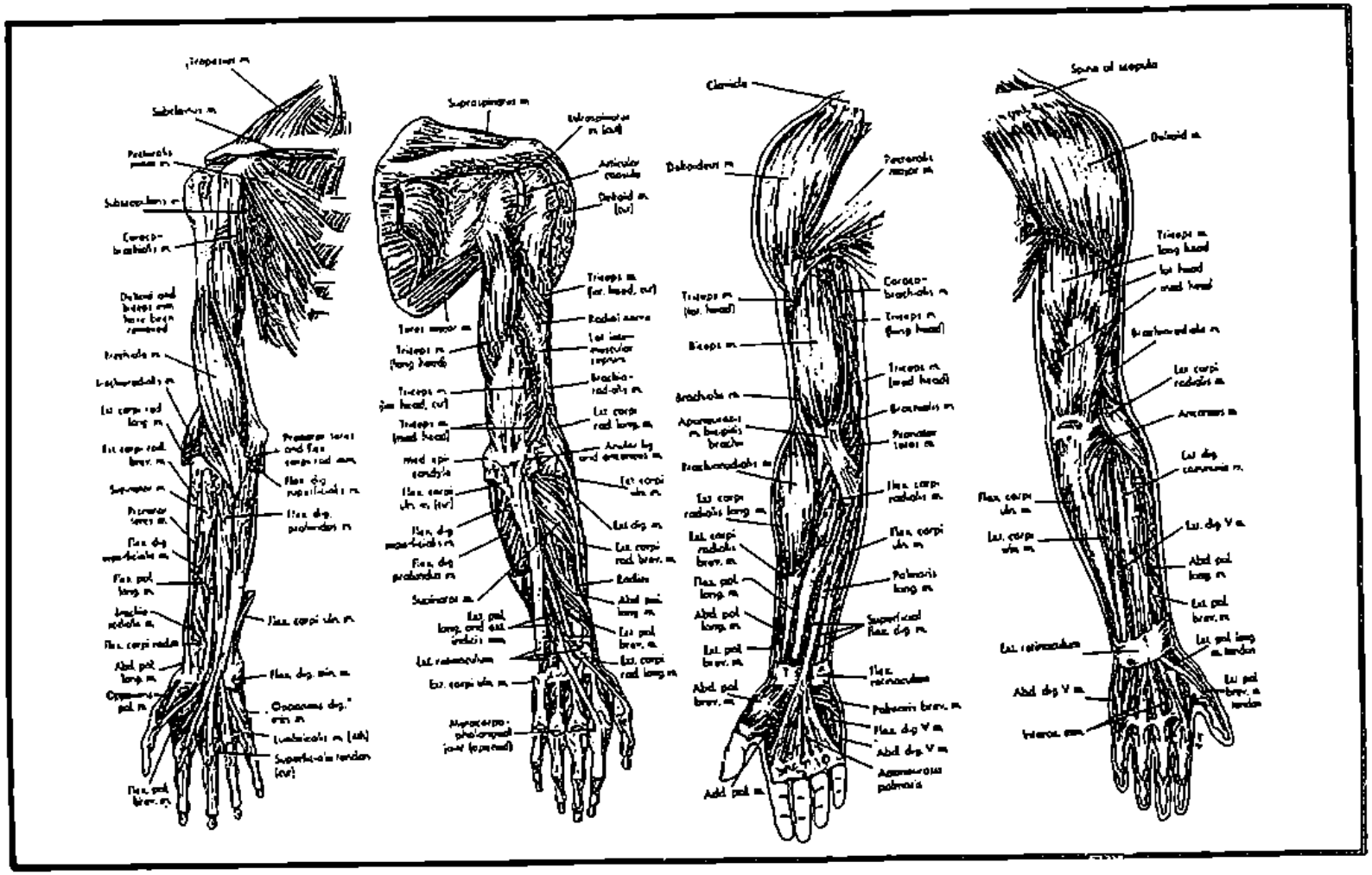

عضلات الساعد « Forearm » :

١ ـ العضدية ـ الكعبرية «Brachio Radialis»: تعمل على ثني الكوع .

٢ ـ الباسطة «Supinator»: تعمل على بسط الذراع .

٣ ـ المرفقية « Anconeus »: لها نفس عمل الثلاثية الرؤوس « Triceps » .

٤ ـ الكابّة « Pronator Teres »: تختص بالكبّ « Pronation »، أي توجيه راحة اليد إلى الأرض .

٥ ـ الكابّة الرباعية « Pronator Quadratus »: وهي أهم من السابقة في عملية الكبّ .

عضلات الساعد العاطفة (الثّانية) « Flexors » :

ثلاث طبقات :

١ ـ الطبقة السطحية وتشمل :

ـ « Flexor Carpi Rachialis »: العاطفة المعصمية ـ الكعبرية .

ـ « Flexor Carpi Ulnaris »: العاطفة المعصمية ـ الزندية .

ـ « Palmaris Longus »: الرّاحية الطويلة .

وتعمل على عطف أو ثني المعصم .

٢ ـ الطبقة الوسطى ، وتشمل :

ـ « Flexor Digitorum Superficialis » عاطفة الأصابع السطحية الخارجية .

ـ « Flexor Digitorum Sublimis » عاطفة الأصابع السطحية .

وتعمل العضلتان على ثني السلاميات القريبة من المعصم .

٣ ـ الطبقة العميقة وتشمل :

ـ « Flexor Digitorum Profundus » العاطفة العميقة للأصابع .

- « Flexor Pollicis Longus » العاطفة الطويلة للابهام .

تتشعب إلى خمسة أوتار تتوزع إلى الأصابع الخمسة فتعمل على ثني اللامیات الطرفية .

عضلات الساعد المادّة « Extensors » :

تتوضع في طبقتين هما :

١ ـ الطبقة السطحية :

- « Extensor Carpi Radialis Brevis » العضلة المادة المعصمية الكعبرية القصيرة

- « Extensor Carpi Radialis Longus » العضلة المادة المعصمية الكعبرية الطويلة .

- « Extensor Carpi Radialis Ulnaris » العضلة المادة المعصمية الكعبرية الزندية

- « Extensor Carpi Radialis Digitorum » العضلة مادة الأصابع .

تلتحم على قواعد عظام مشط اليد فتعمل على مد المعصم .

٢ ـ الطبقة العميقة :

- « Abductor Pollicis Longus » المبعدة الطويلة للابهام .

- « Extensor Pollicis Longus » المادة (الباسطة) الطويلة للابهام .

- « Extensor Pollicis Brevis » المادة (الباسطة) القصيرة للابهام .

تلتحم على سلاميات الأصابع فتحفظ اليد مستقيمة في حالة كبّ أي وجهها نحو الأرض ، وتعمل على تحريك الابهام للجانب والأعلى .

عضلات اليد :

عددها ثماني عشرة عضلة صغيرة ومهمة ، وتقسم الى ثلاثة مجموعات هي :

١ ـ «Thenar and Hypothenar» عضلات إلية راحة اليد : وهي تعمل على تقريب «Adduction» وإبعاد «Abduction» الابهام .

٢ ـ «The Four Lumbricalis» العضلات الخراطينية (الدودية) . تضع اليد في وضعية الكتابة ، حيث يكون مفصل المشط ـ السلاميات مثني ، بينما تكون السلاميات ممدودة .

٣ ـ «The Seven Interossei» : العضلات بين العظام : تعمل على جذب وإبعاد الأصابع مجتمعة ، وكذلك تقوم بنفس عمل العضلات الخراطينية السابقة .

٢ ـ عضلات الطرف السفلي :

إن الطرف السفلي عضو الثبات ، فحركاته قليلة وغالباً ما تكون مكررة ، والوظيفة الأساسية لعضلاته هي التحرك أو الإنتقال «Locomotion» ، وأقوى العضلات توجد على ظهر (خلف) الورك ، وأمام الفخذ ، وخلف الساق ، إذ يوجد في هذه المواضع العضلات التي تعمل بعكس الجاذبية الأرضية فترفع الجسم في وضعية الوقوف .

A ـ عضلات الورك والفخذ : «Muscles Of Hip and Tigh» :

١ ـ العضلات أمام مفصل الورك : يوجد عضلتان هما :

ـ «Psoas Major» العضلة الخصرية الكبيرة .

ـ «Iliacus» العضلة الحرقفية . إلا أن هاتين العضلتين تلتحمان معاً في وتر واحد فتعتبران عضلة واحدة تدعى «Iliopsoas» العضلة الحرقفية ـ الخصرية . وهي تعمل على ثني وإبعاد وتدير جانبياً مفصل الورك .

٢ ـ «The Six Gluteal Muscles» : العضلات الإليوية :

أ ـ «Gluteus Maximus» : العضلة الإليوية الكبيرة : واحدة من أعرض وأثخن وأصلب عضلات الجسم ، تقع خلف مفصل الورك . وهي تعمل على مدّ «Extension» مفصل الورك، ولا تستعمل إلا عندما يراد مد

الفخذ بقوة كما في حالة النهوض والتوقف والصعود .

ب ـ « Tensor Fasciae Latae » العضلة مادّة اللفافة العريضة : تعمل على إبعاد وثني مفصل الورك وادارته مركزياً .

جـ ـ «Gluteus Medius» : العضلة الإليوية المتوسطة .

د ـ « Gluteus Minimus » العضلة الإليوية الصغيرة . وتعمل هاتان العضلتان على إبعاد الفخذ وإدارته مركزياً .

هـ ـ « Gluteus Bursae : «صُرّة (جراب) العضلة الإليوية وهي تقوم بنفس عمل العضلات السابقة .

١ ـ « The Six Lateral Rotators » : العضلات المُديرة :

وهي عضلات صغيرة تقع تحت العضلة الإليوية الصغيرة ، وخلف عظم الورك ، وهي :

أ ـ « Pisiformis » : الحُمُصية

ب ـ « Obturator Internus » : العضلة السّادة الداخلية ، من الغشاء الساد للثقب الحرقفي إلى نتوء العجز .

جـ ـ « Obturator Externus » : العضلة السادة الخارجية ، من الغشاء الساد إلى أسفل عنق عظم الفخذ .

د ـ « Gemellus Inferior » : التوأم السفلية .

هـ ـ « Gemellus Superior » : التوأم العلوية .

و ـ « Quadratus Femoris » : المربعة الفخذية .

وتعمل العضلات الست على تدوير مفصل الورك جانبياً .

B - « Muscles Of Tigh » : عضلات الفخذ :

١ ـ عضلات الوجه الأمامي :

أ ـ « Sartorius » :العضلة الخيّاطيّة :وهي أطول عضلة في الجسم .

تبدأ من السطح الأمامي الأعلى للنتوء الحرقفي وتلتحم على الجزء العلوي من جسم الشظية . وهي تعمل على إبعاد وثني مفصل الركبة وادارته جانبياً .

ب ـ « Rectus Femoris » العضلة الفخذية المستقيمة: وهي ذات رأسين ووترين تصل من نتوء الحرقفة إلى رضفة الركبة .

وهي العضلة الوحيدة التي تستطيع ثني الورك ومد الركبة ، وهذه الحركة هي التي تسمح بالمشي .

جـ ـ « The Three Vasti » :

ـ « Medialis »: الوسطى .

ـ « Lateralis »: الجانبية .

ـ « Intermedius » الوسطى الداخلية .وهذه العضلات تعمل على مد الركبة . وهذه العضلات الثلاث مع العضلة المستقيمة « Rectus » تكوّن العضلة الرباعية التي هي المسؤولة الوحيدة عن مد الركبة .

٢ ـ عضلات الجانب الأوسط للفخذ :

وهي جميعها مُقربَة « Adductors » :

أ ـ « Gracillis » النحيفة أو الرشيقة .

ب ـ « Pectineus » المشطية .

جـ ـ « Adductor Longus » : المقربة الطويلة .

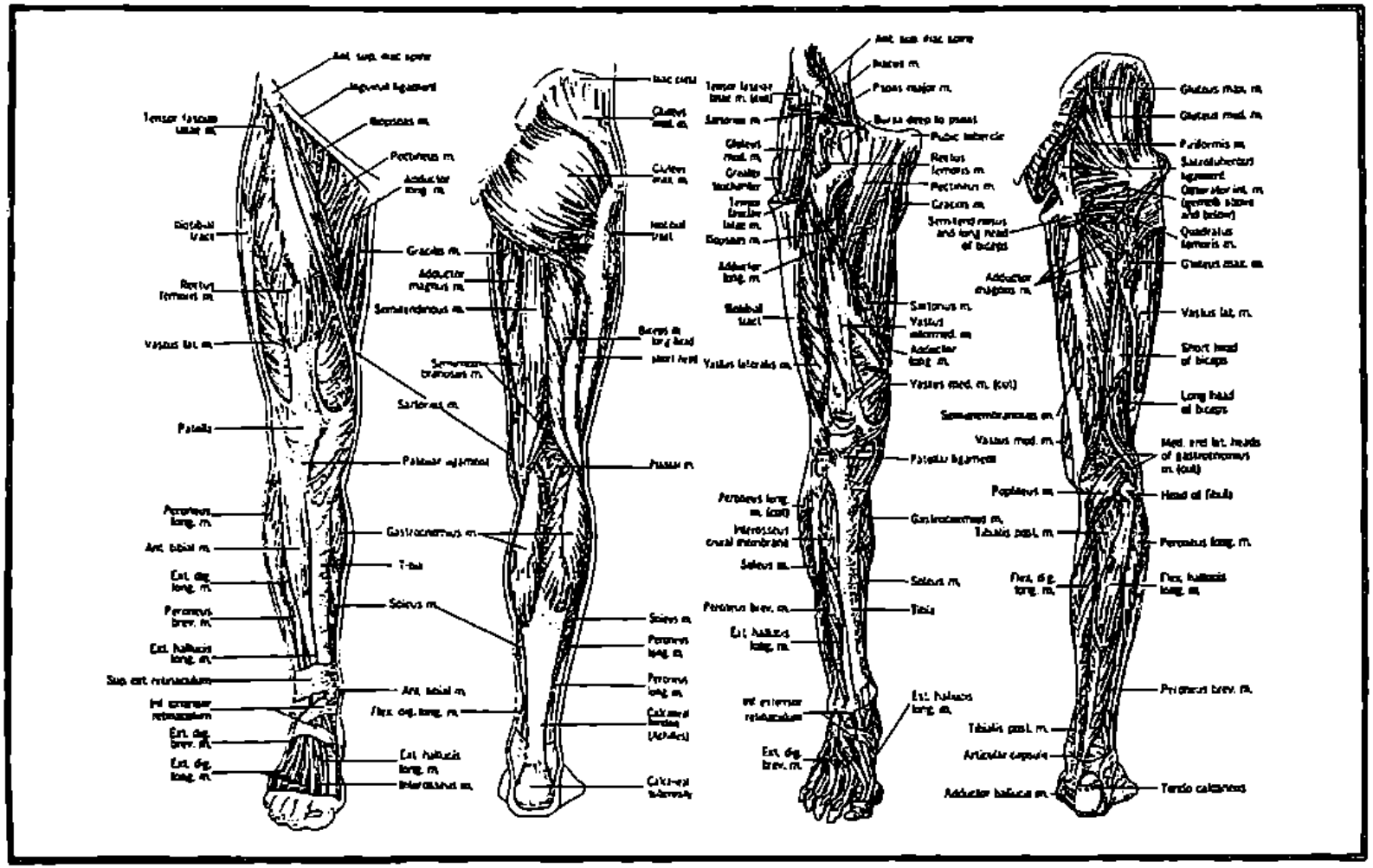

Ant. sup. iliac spine
Inguinal ligament
Tensor fasciae latae m.
Iliopsoas m.
Pectineus m.
Adductor long. m.
Iliotibial tract
Gracilis m.
Rectus femoris m.
Vastus lat. m.
Patella
Patellar ligament
Peroneus long. m.
Ant. tibial m.
Ext. dig. long. m.
Peroneus brev. m.
Ext. hallucis long. m.
Sup. ext. retinaculum
Ant. tibial m.
Inf. extensor retinaculum
Ext. dig. brev. m.
Ext. dig. long. m.
Ext. hallucis long. m.
Interosseus m.
Iliac crest
Gluteus med. m.
Gluteus max. m.
Iliotibial tract
Adductor magnus m.
Semitendinosus m.
Biceps m. long head
short head
Semimembranosus m.
Sartorius m.
Plantar m.
Gastrocnemius m.
Tibia
Soleus m.
Soleus m.
Peroneus long. m.
Peroneus long. m.
Flex. dig. long. m.
Calcaneal tendon (Achilles)
Calcaneal tuberosity
Ant. sup. iliac spine
Iliacus m.
Psoas major m.
Tensor fasciae latae m. (cut)
Sartorius m.
Bursa deep to psoas
Pubic tubercle
Gluteus med. m.
Rectus femoris m.
Gracilis tuberculum
Pectineus m.
Tensor fasciae latae m.
Gracilis m.
Iliopsoas m.
Semitendinosus and long head of biceps
Adductor long. m.
Iliotibial tract
Sartorius m.
Vastus intermed. m.
Adductor long. m.
Vastus lateralis m.
Vastus med. m. (cut)
Patellar ligament
Peroneus long. m. (cut)
Gastrocnemius m.
Interosseus crural membrane
Soleus m.
Soleus m.
Peroneus brev. m.
Tibia
Ext. hallucis long. m.
Inf. extensor retinaculum
Ext. hallucis long. m.
Ext. dig. brev. m.
Gluteus max. m.
Gluteus med. m.
Piriformis m.
Sacrotuberous ligament
Obturator int. m. (gemelli above and below)
Quadratus femoris m.
Gluteus max. m.
Adductor magnus m.
Vastus lat. m.
Short head of biceps
Long head of biceps
Semimembranosus m.
Vastus med. m.
Med. and lat. heads of gastrocnemius m. (cut)
Popliteus m.
Head of fibula
Tibialis post. m.
Peroneus long. m.
Flex. dig. long. m.
Flex. hallucis long. m.
Peroneus brev. m.
Tibialis post. m.
Articular capsule
Adductor hallucis m.
Tendo calcaneus

د ـ « Adduc. Brevis » .

هـ ـ « Adductor Magnus » المقربة العظمى .

وبالإضافة إلى التقريب فإنها تعمل على ثني وتدوير الفخذ مركزياً .

٣ ـ عضلات ظهر (خلف) الفخذ :

أ ـ « Hamstrings Muscles » : العضلات المأبضية :

وهي مجموعة عضلات طويلة تبدأ من حدبة العجز وتلتحم خلف مفصل الركبة .

ـ « Biceps Femoris » العضلة الثنائية الرأس .

ـ « Semimemlranous » العضلة نصف الغشائية .

ـ « Semitendinosus » العضلة نصف الوترية

وتعمل جميعها على مد الورك وثني الركبة ، وتستعمل للمشي . فعندما يرتفع القدم للتقدم للامام تنقبض العضلات المأبضية فتثني الركبة وتمد الورك ، وحالاً يبدأ إنثناء الورك فترتخي العضلات المأبضية فتمد الركبة وتهبط الرجل للأمام .

ب ـ « Popliteus » : المأبضية :

تبدأ من لقمة « Condyle » عظم الفخذ وتلتحم على الجزء العلوي من ظهر الظنبوب . وهي تعمل على تدوير الفخذ تدويراً لا إرادياً يرافق بداية الانثناء .

C - « Muscles Of Leg » عضلات السّاق :

١ ـ « Dorsiflexors or Extensors » :

العضلات المادة أو الثّانية جهة الظهر : وهي تتوضع على جانب الظنبوب وأمام الشظية .

أ ـ « Tibialis Anterior » : العضلة الظنبوبية الأمامية وهي العضلة

الرئيسية لمدّ أو ثني مفصل العرقوب جهة الظهر فتعكس القدم .

ب ـ « Extensor Digitorum Longus » : مادّة الأصابع الطويلة : وهي تلتحم على عظام مشط الأصابع الأربعة الأخيرة فتعمل على مدّها ومدّ العرقوب .

جـ ـ « Extensor Hallucis Longus » : مادّة الابهام الطويلة وتمتد من الشظية إلى السلامية الطرفية للاصبع الكبير (الابهام) فتعمل على مدّه بقوة .

د ـ « Peroneus Tertius » العضلة الشظوية الثلاثية : تلتحم على عظمة المشط الخامسة (الأصبع الصغير) فتعمل على رفع القدم جانباً .

هـ ـ « Extensor Digitorum Brevis » : مادّة الأصابع الصغيرة : تلتحم على السلاميات القريبة للأصابع الأربع الوسطى ، وهي عبارة عن كتلة لحمية يمكن ملاحظتها أمام ناتيء الشظية السفلي الجانبية . وتعمل على مد مفصل العرقوب .

٢ ـ « Fibularis » الشظوية :

ـ « Peroneus Longus » الشظوية الطويلة .

ـ « Peroneus Brevis » الشظوية القصيرة .

وتعملان على قلب « Evert » القدم .

٣ ـ « Superficial Plantar Flexors » :

العضلات السطحية العاطفة للأخمص .

ـ « Gastrocnemius » العضلة التوأمية الساقية .

ـ « Soleus » العضلة الأخمصية .

وهما أقوى وأعرض عضلتين مسؤولتين عن بطة الساق . وأحياناً يطلق عليهما إسم « ثلاثية بطة الساق » « Triceps Sura » ، وذلك لان الاولى لها وتران

يتحد أحدهما مع وتر العضلة الثانية ، وتلتحمان على ظهر عظم العقب « Calcaneus » وتعملان على ثني الركبة والعرقوب ، وخاصة أثناء المشي .

٤ ـ « Deep Plantar Flexors » :

العضلات العميقة العاطفة للأخمص :

أ ـ « Flexor Hallucis Longus » : عاطفة (ثانية) الابهام الطويلة : تلتحم على اللامية الطرفية للابهام ، يحميها عظمان سمسميان بعد إجتيازها المشط ، وتعمل على ثني الأصبع الكبير (الابهام) .

ب ـ « Flexor Digitorum Longus » : عاطفة الأصابع الطويلة ، وتعمل على ثني الأصابع الأربع الأخيرة .

جـ ـ « Tibialis Posterior » : الظنبوبية الخلفية ، وهي أعمق عضلة في الجسم . وهي تلتحم على حدبة العظم القاربي « Navicular » وتعمل على قلب « Invert » القدم .

D ـ « Muscles of Foot » عضلات القدم :

تركيب القدم يشبه تركيب اليد إلا أن عضلات اليد تؤدي وظائف تفوق وظائف عضلات القدم . وتتوضع عضلات القدم في أربع طبقات عضلية ووترية هي :

١ ـ الطبقة الأولى :

تتألف من ثلاث عضلات تبدأ من حدبة عظم العرقوب وتمتد إلى الأصابع ، وهي تعمل على المحافظة على تقوس القدم أثناء الحركة .

أ ـ « Abductor Hallucis » : مبعدة الابهام .

ب ـ « Abductor Digitorum Minimus » مبعدة الأصبع الصغير .

جـ ـ « Flexor Digitorum Brevis » العاطفة (الثانية) الصغيرة للأصابع الأربع الأخيرة .

٢ ـ الطبقة الثانية :

وتتكون من وتري العضلات الطويلة العاطفة (الثانية) للأصابع وهي :

أ ـ « Quadratus Plantar » العضلة المربعة الأخمصية .

ب ـ « Lumbricalis » العضلات الخراطينية .

وهي تشبه مثيلاتها في عضلات اليد .

٣ ـ ثلاث عضلات قصيرة مرتبطة بالأصبعين الكبير والصغير «Flexor Hallu-cis Brevis» :

العاطفة (ثانية) الصغيرة للأصبع الكبير ، تبدأ من عظم مشط الأصبع الكبير وتتفرع لتلتحم على سلاميات الأصابع الأربع الأولى .

٤ ـ سبع عضلات بين عظمية ، وهي غير ذي أهمية تذكر

الفصل الرابع

الغدد الصماء ENDOCRINE GLANDS

تعريف :

الغدة الصماء عبارة عن عضو إفرازي صغير ، يفرز مواد بروتينية خاصة تدعى الهرمونات ، ولا قنوات لها ، فهي تصب إفرازاتها مباشرة في الدم الذي ينقلها الى الخلايا والأعضاء الخاصة بها لتمارس تأثيراتها عليها .

والهرمونات ذات دور رئيسي وجوهري في تنظيم جميع وظائف الجسم الحيوية .

والغدد الصماء في جسم الإنسان هي :

١ ـ الغدد الصنوبرية « Pineal Glands »

٢ ـ الغدة النخامية « Pituitary Gland ».

٣ ـ الغدة الدرقية « Thyroid Gland ».

٤ ـ الغدد جارات الدرقية « Para Thyroid Glands ».

٥ ـ الغدة الصعترية « Thymus ».

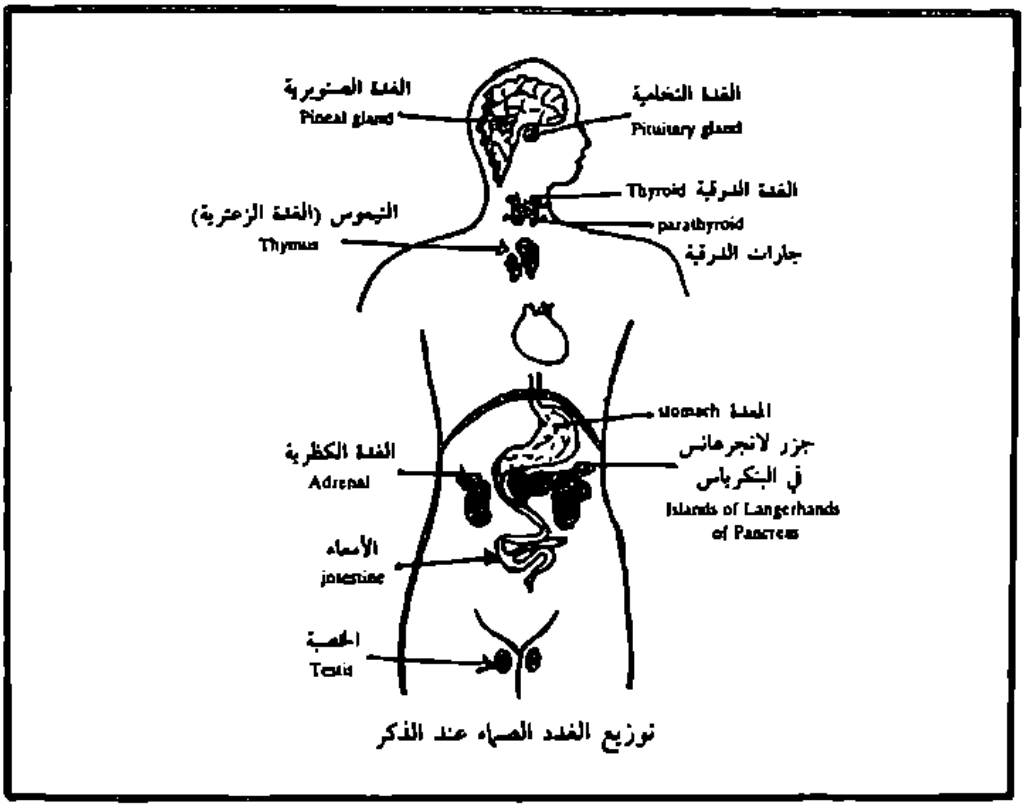

توزيع الغدد الصماء عند الذكر

٦ ـ جزر لانجرهانس في البنكرياس «Islands of Langerhans».

٧ ـ غدد الغشاء الداخلي للقناة الهضمية .

٨ ـ غدة الكظر (فوق الكلوية) «Adrenal Glands».

٩ ـ المشيمة «Placenta».

١٠ ـ المبيض «Ovary».

١١ ـ الخصية «Testis».

أولاً : الغدة الصنوبرية :

هي غدة صغيرة ، تقع على السطح العلوي للدماغ بين نصفي كرة المخ ، تشبه ثمرة الصنوبر ، غزيرة التروية الدموية ، وزنها حوالي ٠,١ غم ، لها دور في إيقاف النضج الجنسي ، وتفرز هرموناً يدعى

الميلاتونين«Melatonine»وهو يجعل الجلد أكثر بياضاً .

ثانياً : الغدة النخامية :

عبارة عن غدة صغيرة الحجم ، يحجم حبة الحمص ، يبلغ قطرها سنتمتر واحد ، ووزنها نصف غرام ، وتوجد في حفرة خاصة في أسفل قاعدة الدماغ ، تدعى « السّرج التركي«Sella Turcica» لأن شكلها يشبه سرج الفرس التركي .

وهي تتكون من فصين اثنين يختلفان عن بعضهما البعض من حيث

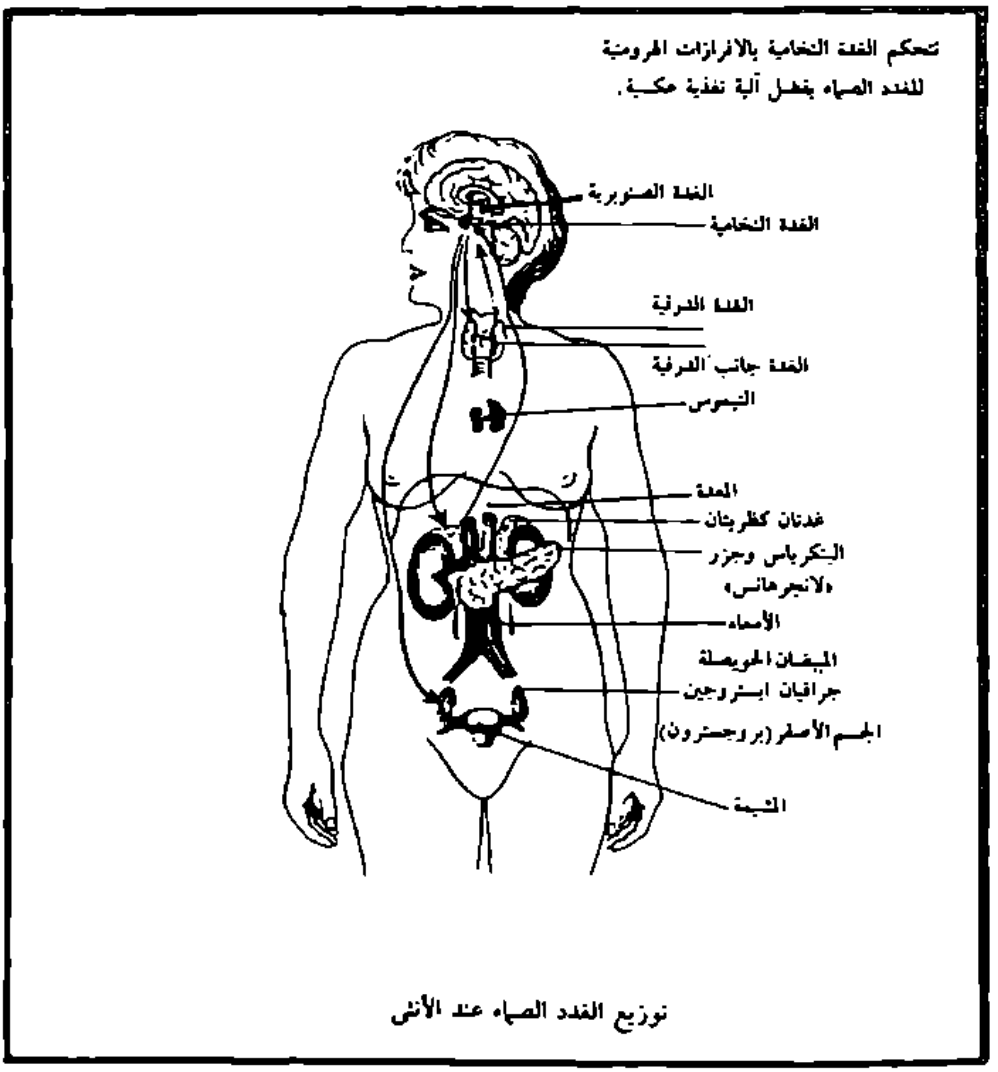

توزيع الغدد الصماء عند الأنثى

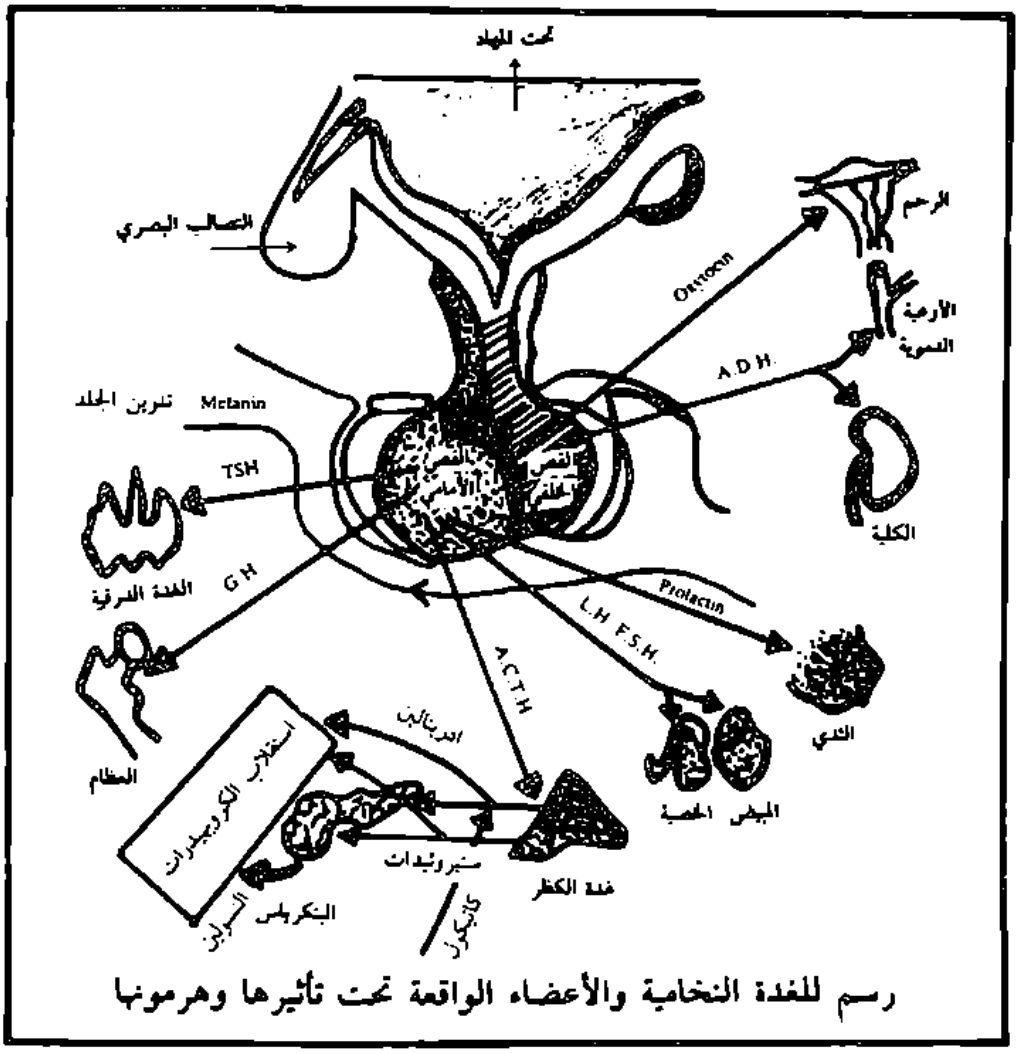

رسم للغدة النخامية والأعضاء الواقعة تحت تأثيرها وهرمونها

التركيب والوظيفة ، وتتصل مع تحت المهاد«Hypothalamus»بواسطة سويّة نخامية«Pituitary Stalk»، ويرتبط الفصان مع بعضهما البعض بواسطة الفص الاوسط المعروف بالبرزخ«Isthmus»، وهو عبارة عن امتداد ضيق يشبه الفص الامامي نشأة وتركيباً ووظيفة . وعليه تقسم الغدة النخامية الى :

١ ـ الفص الأمامي « الغدي »«Anterior Pituitary».

٢ ـ الفص الخلفي « العصبي »«Posterior Pituitary».

٣ ـ البرزخ«Isthmus».

التركيب المجهري لأجزاء النخامية :

١ ـ الفص الخلفي ، العصبي :

وهو عبارة عن مخزن لبعض الهرمونات التي يفرزها تحت المهاد ، فهو لا يفرز ذاتياً هرمونات ، وإنما يختزن هرمونات تحت المهاد ثم يفرزها عند الحاجة .

ويتركب بشكل اساسي من ألياف عصبية غير نخاعية تتوضع اجسامها في نواة تحت المهاد ، وينتشر بين هذه الألياف العصبية خلايا نخامية لا تعرف وظيفتها بدقة .

ويفرز هذا الفص هرمونين هما :

أ ـ الهرمون المضاد للتبول A. D. H. ويطلق عليه أيضاً اسم « الفازوبريسين Vasopressine » : ويزيد هذا الهرمون من نفاذية الأنابيب الكلوية للماء ، فيرتشح من داخل الأنابيب إلى السائل الخلالي المرتفع التوتر ، مما يعمل على إرتفاع تركيز البول داخل الأنابيب وإنخفاض كميته وبالتالي يقل ادرار البول .

ب ـ هرمون الاوكسي توسين«Oxytocin»وله تأثيران هما :

أ ـ إفراز الحليب من الثدي للخارج ، ولكن ليس له تأثير في تكوينه .

أأ ـ تنبيه العضلات الملساء وخاصة الرحم فيثير تقلصاتها ، فيفيد في الإسراع بعملية الولادة .

٢ ـ الفص الأمامي (الغدي) :

يتألف بشكل اساسي من خلايا ، وهو قليل الألياف ، والخلايا ثلاثة أنواع :

ـ خلايا كارهة للون«Chromophobes»، وهي ذات هيولى شاحبة غير محبة .

ـ خلايا محبة للون حامضية «Chromphils Eosinophils».

ـ خلايا محبة للون قاعدية «Chromphils, Basophils».

والخلايا المحبة للون نوعان هما : ألفا وبيتا ، وتفرز خلايا ألفا هرمونين هما :

هرمون النمو .G. H ، وهرمون الحليب«Prolactin». بينما تفرز خلايا بيتا مجموعة هرمونات هي : الهرمون الحاث للجراب.F. S. H ، والهرمون الحاث للدرقية .T. S. H ، والهرمون الملوتن .L. H ، والهرمون الحاث للميلانين ، الملون للجلد .M. S. H ، والهرمون الحاث لقشرة الكظر .A . C. T. H.

٣ ـ الفص الأوسط المعروف بالبرزخ :

يشتمل على حويصلات غروية تشبه تلك الموجودة في الغدة الدرقية ، لا تعرف وظيفته بدقة .

الموقع والعلاقات التشريحية : تقع الغدة النخامية في حفرة السرج التركي في قاعدة القحف ، ولتحديد مكانها فهو ملتقى الخط الأفقي من الأمام للخلف يبدأ من قاعدة الأنف ويسير بإتجاه الخلف ، والخط العمودي الهابط من منتصف قمة الرأس .

وينفصل النخامية عن الجيب الكهفي من جميع الجوانب غشاء الأم الجافية«Duramatter»، وأسفل السرج التركي توجد العظمة الوتدية «Sphenoid»التي تشتمل على الجيب الهوائي . ومن الناحية النظرية تحاط النخامية بالغشاء العنكبوتي ، ولكن عملياً يندمج هذا الغشاء مع غشاء الأم الحنون«Pia Matter»على سطح النخامية وحول سويقتها في وضعية مقابلة للأم الجافية دون ان يتحدا معها .

ومن الأعلى توجد نقطة التصالب البصري«Optic Chiasma»، ولهذا فإنه في حالة تورم النخامية تحدث ضغطاً على الأعصاب البصرية فيؤدي

ذلك إلى العمى الذي يزول بزوال التورم .

ثالثاً : الغدة الدرقية :

عبارة عن غدة ذات شكل على هيئة الفراشة ، تقع على الوجه الأمامي للرقبة ، على جانبي الرغامي قبيل الطرف العلوي لها ، يبلغ طولها ٦ سم وعرضها ٦ سم ، وهي مرتبطة بالرغامي والحنجرة والبلعوم (المحور التنفسي - الهضمي) وتتكون من فصين جانبين يرتبطان بإمتداد افقي ضيق يدعى البرزخ ، الذي يقاطع اثناء سيره الحلقات الأولى والثانية والثالثة والرابعة الغضروفية للقصبة ، ويصدر منه إمتداد يشبه الأصبع يدعى « الفص الهرمي » يتجه للأعلى نحو المنطقة المركزية أو إلى العظمة اللامية Hyoid Bone .

وهي محاطة بمحفظة وغمد فجوي، مثلها في ذلك مثل الكلية والبروستات .

تطور الغدة الدرقية :

إن مصدر الغدة الدرقية يفسر لنا علاقاتها التشريحية مع الأعضاء المجاورة ، فهي تبدأ كنمو وسط البلعوم بين ،البرزخ وتنمو جهة الأسفل تحت غطاء العضلة الرقبية المستقيمة ، بوضعية أمامية بالنسبة للعظمة اللامية ، الغضروف الدرقي و«Cricoid»، والحلقات العلوية للقصبة ، ثم يبرز فصّاها عن جانبي القصبة الهوائية ، كما ان الفص الهرمي - ان وجد - يبين إتجاه سيرها .

العلاقات التشريحية :

تقع في الجهة الأمامية للرقبة ، فالبرزخ يقاطع حلقتين أو ثلاث حلقات غضروفية من القصبة الهوائية ، وكل فص يمتد للأسفل على أحد جوانب القصبة ، ويتجه للخلف نحو المريء ، وللأعلى نحو الحنجرة والبلعوم . ويتم ايقاف امتدادها العلوي بواسطة الارتباط بين العضلة القصية - الدرقية والخط المائل للغضروف الدرقي ، وهي وثيقة الصلة

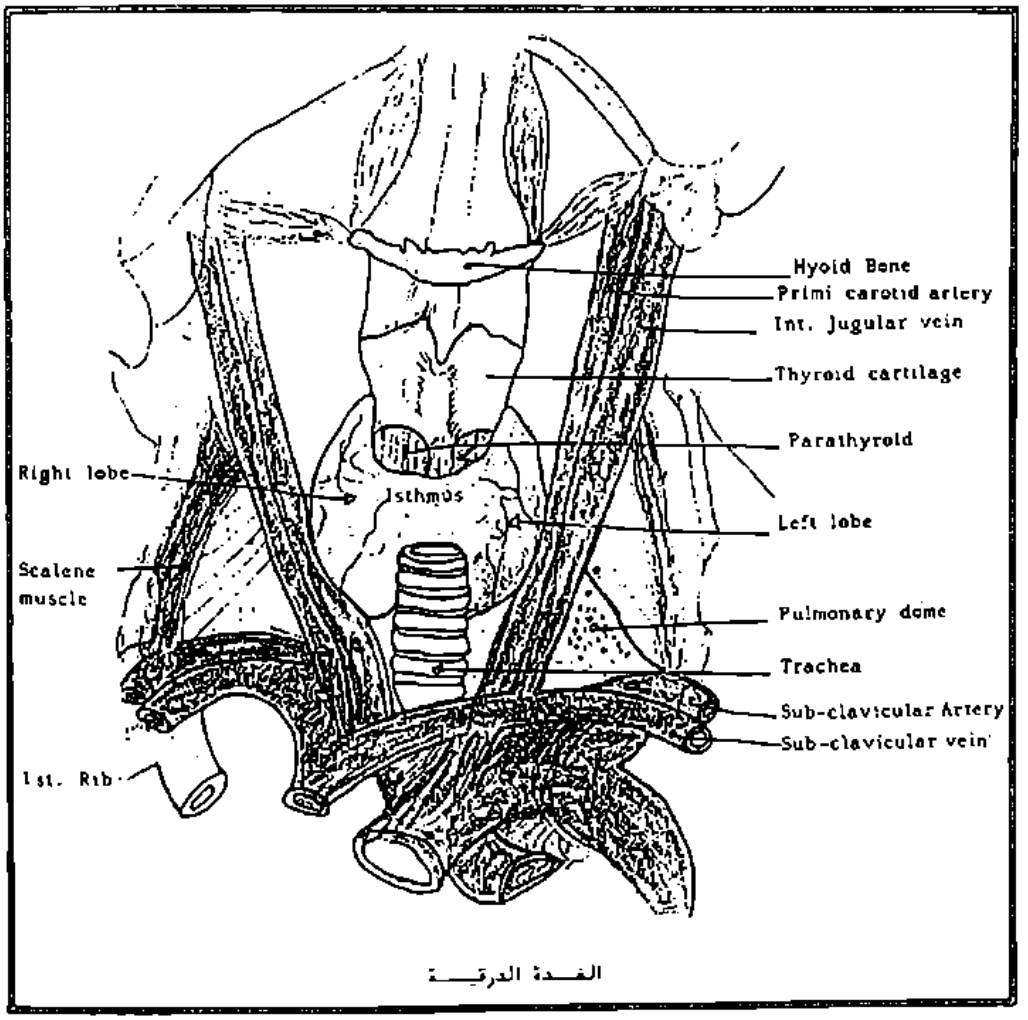

الغـــدة الدرقيـــة

بالأحشاء الأربعة (البلعوم ، الحنجرة ، القصبة والمريء) ولكنها تدفع جانباً الشريان الباتي ، ويرتبط كل فص بالرابطة«Cricoid»ـ القصبية بواسطة حزمة ليفية . ويسير بمحاذاتها العصب العائد «Recurrent Nerve».

وترتوي الدم من الشرايين الدرقية العلوية والسفلية التي تتفاغر فيما بينها ، والأوردة تتبع الشرايين وتحمل نفس الأسماء ويصب الوريد الدرقي العلوي في الوريد الودجي الأنسي، بينما يصب الوريد الدرقي السفلي في الوريد العضدي ـ الدماغي . وتتعصب بألياف ودية قادمة من العقد الرقبية العليا والوسطى .

وظيفة الغدة الدرقية :

إن تركيب ووظيفة الغدة الدرقية مرتبطان بإستقلاب وخزن اليود من أجل تكوين هرمون الثيروكسين T4 ، حيث أن الوظيفة الأساسية للدرقية هي إفراز :

ـ هرمون الكالسيتونين«Calcitonin»، وهو عبارة سلسلة متعددة البيتيدات تتكون من ٣٢ حامض أميني ، وهو يمنع تحلل العظام .

ـ هرمون الثيروكسين T4 -«Thyroxin»

رابعاً : الغدد جارات الدرقية :

هي أربع غدد صغيرة ، بيضاوية الشكل ، لونها رمادي ، حجمها ٦ × ٣ × ١,٥ ملم ، ووزنها ٣٠ مغم . توجد على الطرف الخلفي للغدة الدرقية ، بين المحفظة والغمد ، وهي بمعدل غدتين على كل فص ، واحدة علوية متطاولة ، والأخرى سفلية منبسطة أو دائرية .

تطورها :

الغدة السفلى نشأت مثل غدة التيموس من الكيس البلعومي الثالث ، وهي تلحق التيموس إلى مستوى أقل من مستوى الغدة العلوية التي نشأت من الكيس البلعومي الرابع .

ـ ترتوي الدم من الشريان الدرقي الأسفل .

ـ وظيفتها هي إفراز هرمون يدعى هرمون جارات الدرقية -«Parathyr oid» - P. T. H. .

ويتكون من ٨٠ حامض أميني ، وله تأثيرات متعددة على أجهزة الجسم ووظائفه ، فهو يعمل على توفير توازن الكلس للتبادل والفاعل حيوياً ، فمثلاً في حالة نقص معدل الكلس في الدم فإنه يعمل على تحلل العظام وجذب الكالسيوم للدم فترتفع نسبته في الدم ، كما أنه يساعد الكلية

فيزيد من إمتصاص الأنابيب الكلوية للكالسيوم ، وكذلك يزيد من إمتصاص الأمعاء للكالسيوم .

خامساً : الغدة الصعترية (التيموس) :

عبارة عن غدة صغيرة عرضية او مؤقتة توجد عند الأطفال ، في الجهة الأمامية للصدر ، وتستمر في النمو وازدياد الحجم حتى الخامسة عشرة من العمر ، حيث يكون وزنها عند الوليد ١١ غراماً ، وعند الطفل في الخامسة من العمر يصبح وزنها ١٨ غراماً ، وفي الخامسة عشرة من العمر يصبح وزنها ٣٣ غراماً ، وهنا تبدأ الغدة في الضمور إلى أن تزول ، ولا يبقى منها سوى آثار هي عبارة عن خيوط ليفية ، ومجموعة هسل «Hassal's Corpuscles» ، إلا أنها لا تختفي تماماً . طول الغدة حوالي ٥ سم وسطحها غير منتظم ، وشكلها هرمي ، ولها فصّان .

تنشأ من البطين الرابع من الكيس البلعومي الثالث ، تهبط أمام الوريد العضدي ـ الدماغي لتستقر في الحيزوم الصدري الأمامي «Anterior Mediastinum» .

يبقى الطرفان العلويان للفصّين داخل العنق أمام الرغامي . بينما قاعدتها تكون في الصدر ، بحيث تكون بين الرئتين ، وترتكز على تامور القلب . ومحاطة بمحفظة مكونة من نسيج ليفي كثيف .

ترتوي الدم من الشريان الصدري الأنسي ، والأوردة الدموية تصب في الأوردة الصدرية .

التركيب المجهري :

تبدو شبيهة بالنسيج اللمفاوي ، وتبدو مقسمة الى أفصاص ، وكل فص يتكون من طبقتين اثنتين ، هما القشرة ، واللب ، وحجم الفصيص يبلغ بضع ملمترات .

- القشرة : عبارة عن طبقة كثيفة مظلمة من الخلايا اللمفية ، نشأت من الوريقة الوسطى .

- اللب : يتكون من خلايا ثيموسية صغيرة ، نشأت من الوريقة الداخلية ، ويوجد فيها مجموعة هسل«Hassal's Corpuscles»التي هي عبارة عن أجسام كيراتينية رقيقة صفيحية لا يعرف دورها بدقة .

والغدة الصعترية تعتبر عضواً لمفاوياً (لتكونها من خلايا لمفية) تشارك في تكوين كريات الدم الحمراء ، وهي غدة صماء تفرز هرمونات لها تأثيرات متنوعة على جسم الإنسان تكسبه المناعة ، وتساعد على النمو ، وتطور الهيكل العظمي ، ولها تأثير على الغدد الجنسية ، وتلعب دوراً في خفض ضغط الدم الشرياني ، وتم مؤخراً تركيب مادة علاجية منها تستعمل في علاج مرض نقص المناعة المكتسب (الايدز AIDS) .

سادساً : غدد القناة الهضمية :

ينتشر على الغشاء المخاطي الداخلي للقناة الهضمية خلايا غدّية مفرزة ، تقوم بإفراز مجموعة من الهرمونات ، وهذه الخلايا الغدّية تدعى خلايا G توجد في الجدر الجانبية للغدد الموجودة في الغشاء المخاطي للجزء الغاري للمعدة (Antrum) ، وهي خلايا ذات قاعدة عريضة تحتوي على عدد من حبيبات هرمون الجاسترين«Gastrin»، ولها قمة ضيقة تعبر الخلايا المعدية المخاطية ، ويبرز منها زغابات دقيقة تظهر في لمعة المعدة «Lumen of Stomach»، ويوجد على هذه الزغابات مستقبلات «Receptors» لها علاقة بإفراز هرمون الجاسترين . كذلك فإن الجاسترين يتم إفرازه من مخاطية العفج (الاثني عشر) .

وهرمون الجاسترين يؤثر على إفراز المعدة ، إذ يعمل على زيادة إفرازها لحامض الكلور وأنزيم الببسين، ويزيد من نمو مخاطية المعدة ، كما أنه يؤثر على العضلات الموجودة عند إتصال المريء بالمعدة ، حيث يعمل على انقباضها وانغلاقها . وبالتالي فإن زيادة حامض الكلور وحسب قاعدة

« التغذية الراجعة السلبية «Negative Feed - Back» تقلل من إفراز هرمون الجاسترين . بينما تناول طعام غني بالبروتين ، أو إرتفاع معدل شوارد الكالسيوم أو الادرينالين في الدم يزيد من إفرازه .

كذلك فإن هناك خلايا غدية إفرازية في مخاطية الأمعاء الدقيقة وخاصة العفج ، فتفرز الهرمونات التالية :

- هرمون السكرتين «Secretin»: يزيد من نشاط وإفراز البنكرياس ، والمرارة ، بينما يثبط إفراز حامض الكلور من المعدة .

- هرمون البتيد المثبط للمعدة .G. I. P الذي يعمل لى زيادة هرمون الانسولين ، بينما يثبط حركة وإفراز المعدة .

- هرمون البتيد المعوي المنشط للأوعية الدموية .V. A. I. P : يعمل على زيادة إفراز الشوارد والماء من الأمعاء ، ويعمل على توسيع الأوعية الدموية المحيطة ، بينما يثبط إفراز حامض الكلور والماء .

- وكذلك هرمونات : انتيروجاسترين ، ديوكوبنين ، النتيروكينين .

سابعاً : البنكرياس :

يتألف البنكرياس من نوعين من الخلايا ، هما :

١ - خلايا ألفا ∝ وتفرز هرمون الجلوكاغون «Glucagon» وتمثل ١٥ - ٢٠ ٪ .

٢ - خلايا بيتا β وتفرز هرمون الانسولين «Insuline» وتمثل ٧٥ - ٨٠ ٪ .

ويوجد نوع ثالث من الخلايا تدعى خلايا دلتا وظيفتها مجهولة ، لا تمثل سوى ٥ ٪ .

ويتكون البنكرياس من أفصاص تتكون من أسناخ مبطنة بخلايا هرمية الشكل مفرزة ، ويوجد فيها تجمعات خلوية مليئة تدعى « جزر لانجر هانس

«Islands Of Langer Hans» تلعب دوراً في الإفراز الداخلي الغدّي .

ويفرز البنكرياس الهرمونين التاليين :

١ ـ هرمون الجلوكاغون«Glucagon»الذي يعمل على رفع معدل السكر في الدم بطريقتين هما :

أ ـ تنشيط عملية تحلل الجليكوجين في الكبد .

ب ـ تشجيع تكوين سكر الجلوكوز من مواد غير كربوهيدراتية .

٢ هرمون الانسولين«Insulin»: مادة بروتينية يتكون من مجموعة أحماض أمينية ، ولا يمكن تناوله عن طريق الفم لأنه يتخرب في المعدة .

وهو يعمل على خفض معدل السكر في الدم وذلك عن طرق ثلاث ، هي :

أ ـ تسهيل عبور الجلوكوز الى داخل الخلايا بطريقة فعّالة

أأ ـ يزيد من استهلاك الخلايا للجلوكوز لانتاج الطاقة .

أأأ ـ يزيد من اختزان الجليكوجين في الكبد ولا يشجع تحلله .

ثامناً : غدة الكظر أو فوق الكلوية :

غدة ثنائية ، على جانبي الجدار الخلفي لتجويف البطن ، صغيرتا الحجم ، تقع كل منهما على القطب العلوي للكلية مقابل الفقرة القطنية الثانية عشرة ، وهي على شكل الفاصلة ❟ يبلغ حجمها ٤,٥ × ٣ × ٠,٩ سم ، ووزنها ما بين ٨ ـ ١٠ غرام ، ولونها يميل للاصفرار .

وهي تتكون من طبقتين :

١ ـ القشرة« Cortex » سمكها ١ ـ ٢ ملم .

٢ ـ اللب «Medulla» وسمكها ٦ ـ ٨ ملم .

١ ـ قشرة الكظر : تتكون من ٣ طبقات مختلفة ، هي من الخارج الى الداخل :

أ ـ المنطقة الكبية«Glomerula»وتفرز الهرمونات المعدنية كالألدوستيرون .

ب ـ المنطقة الحزمية«Fasciculate»وتفرز الهرمونات السكرية (غليكوكورتيكويد) مثل الكورتيزون .

جـ ـ المنطقة الشبكية«Reticularis»وتفرز هرمون الاندروجين مثل التستيرون .

تحتوي خلايا قشرة الكظر على كمية كبيرة من الدهن ، وخاصة الكولستيرول الذي يعتبر حجر الأساس لتكوين هرمونات قشرة الكظر ، وتحتوي كذلك على فيتامين C .

إن إزالة الغدة النخامية الأمامية يؤدي إلى اضمحلال المنطقتين الحزمية والشبكية . بينما لا تتأثر المنطقة الكبية ، بينما هرمون A. C. T H. يعمل على تضخم هاتين المنطقتين السابقتين .

وهي تفرز مجموعة هرمونات هي :

١ ـ الهرمونات القشرية المعدنية :

وأهمها هرمون الالدوستيرون ، وتأثيره يفوق تأثير الكورتيزول بثلاثين مرة ، يؤثر على الأنبوب البعيد والقناة الجامعة في النغرون ، حيث يؤدي إلى إحتباس الصوديوم ، وطرح البوتاسيوم والهيدورجين .

٢ ـ الهرمونات القشرية الجنسية :

أ ـ الأندورجين يزيد في النمو والنشاط الجنسي . يتم تنظيم نشاطه بتأثير هرمون A. C. T. H. .

ب ـ الأوستروجين : كميته قليلة ، وتأثيره الفسيولوجي ضعيف .

٣ ـ الهرمونات الـكرية «Glucocorticoid»:

مثل الكورتيزول ، ولها تأثيرات منوعة على استقلاب البروتين والدهون والكربوهيدرات ، والصوديوم والبوتاسيوم .

٢ ـ لب الكظر :

يتكون عن تطور أو تحول عصبونات العقد الودية إلى خلايا الكرومافين ، وهي صغيرة الحجم ، ويتكون من خلايا أكثر قابلية للتلون . ويحتوي السيتوبلازم على حبيبات حامضية . ويفرز الهرمونات التالية :

أ ـ الأدرينالين ويدعى أيضاً ابينفرين ، وله تأثير هام ووحيد وهو تنبيه جميع المستقبلات الودية المحيطية ، سواء أكانت منبهة أو مثبطة ، أي ألفا أو بيتا ، فيعمل على إنقباض الاغشية المخاطية والأوعية الدموية فيوقف النزيف ، وكذلك يرفع الضغط الشرياني ، بينما يوسع الأوعية الدموية التاجية ، ويوسع القصبات الهوائية ، ويرخي عضلات الجهاز الهضمي الملساء ، ويقلل من تقلصات المرارة ، ويوسع الحدقة .

ب ـ نور ادرينالين ويسمى أيضاً نور ابينفرين مفعوله يشبه مفعول الادرينالين .

تؤدي ازالة الغدتين معاً إلى الموت السريع على أثر وهط دوراني ، ويمكن إستمرار الحياة في هذه الحالة بإعطاء الشخص هرمونات قشرة الكظر دون هرمونات لب الكظر ، لأن القشرة هي الضرورية للحياة .

تطور غدة الكظر :

نشأت عن مصدرين هما :

أ ـ اللب نشأ بسبب هجرة الخلايا من العرف العصبي ، وأنه من خلايا الوريقة الخارجية .

أ ـ القشرة نشأت في موضعها من الوريقة الوسطى من الكتلة الخصوية الوسيطة .

ترتوي بالدم من الشريان الكظري المتفرع من الابهر البطني ، وكذلك فروع دموية من شرايين الحجاب الحاجز والشرايين الكلوية . ويعود منها الدم عبر وريد واحد يصب في الوريد الكلوي الأيسر .

تاسعاً : المشيمة :

يتم تكوين المشيمة من جدار رحم المرأة الحامل ، وعن طريقها يتم إنتشار الغذاء والاكسجين من الأم إلى الجنين ، وطرح ثاني اكسيد الكربون وفضلات الاستقلاب من الجنين إلى الأم ، وهي تفرز هرمونات جنية هي :

- هرمون الاوستروجين الذي يكمل افراز الاوستروجين من المبيض .

- الهرمون القندي .H. C. G«Chorionic Gonadotrophino»: وهو يعمل على تنشيط الجسم الأصفر لكي يستمر في إفراز هرمون البروجستيرون الذي يمنع بدوره إفراز الهرمون الحاث للجراب .F. S. H فيحول دون نضوج حويصلة غراف جديدة طوال فترة الحمل .

- هرمون الرولاكسين«Relaxin»: يساعد على منع تقلص عضلات الرحم اثناء الحمل ، مما يؤدي الى تهيئة الفراغ الكافي لنمو الجنين ، كما أنه يعمل على نمو الثديين عند المرأة الحامل وذلك استعداداً لتكوين الحليب .

المبيض : «Ovary»:

عضو التناسل الأولي عند المرأة ، شكله يشبه حبة اللوز أو الفاصولياء ، ويختلف حجمه من امرأة لأخرى ، بل وعند نفس المرأة ، يتراوح حجمه ما بين : ٣,٥ ـ ٤ سم طولاً ، و ٢,٥ سم عرضاً ، و ١ ـ ١,٥ سم سمكاً ، ووزنه من ٥ ـ ١٠ غم .

قبل البلوغ يكون سطحه أملس ناعماً ، ولكن بعد البلوغ ، وتكرار عملية الإباضة يصبح سطحه مجعداً بسبب الندب التي تخلفها حويصلات

دوغراف بعد انفجارها . وبعد سن اليأس يذوي وينكمش ويضمر حجمه

تركيب المبيض :

يتكون المبيض من عدد كبير جداً من الخلايا البيضية الأولية Oocytes المتوضعة وسط مادة أساسية مؤلفة من نسيج ضام . وسطحه الخارجي مغطى بطبقة واحدة من الخلايا الطلائية المكعبة تعرف « بالطلاء الجرثومي » Germinal Epithelium، غالباً ما تزول هذه الطبقة عند المرأة بعد البلوغ .

وأسفل القشرة توجد محفظة ليفية تتكون من ألياف من النسيج الضام ، تدعى « الغلالة المبيضية البيضاء » Theca Albuginea.

وفي مقطع عرضي للمبيض يبدو أنه يتكون من طبقتين هما :

- القشرة « Cortex ».
- اللب « Medulla ».

ـ اللب :

عبارة عن نواة مركزية غنية بالأوعية الدموية التي تتوضع بين نسيج ضام عضلي ، وهو الجزء الأكبر من المبيض ، تحيط به الغلالة البيضاء .

ـ القشرة :

طبقة رقيقة سطحية ، مولدة للبيضات ، بيضاء اللون ، تحتوي على آلاف الحويصلات الأولية Primordial Follicles حجمها ٠,٢٥ ـ ١ ملم ، تتألف الواحدة منها من بيضة تتكون من طبقة واحدة من الخلايا المحيبة ، وبينها خلايا متطورة تفرز هرمونات .

وتقع القشرة بين « الطلاء الجرثومي » المتكون من خلايا طلائية مكعبة من الخارج ، والغلالة البيضاء T. Albuginea من الداخل ، وهي تحيط باللب .

في كل شهر تبدأ احدى الحويصلات الأولية بالنمو لتتحول إلى جراب

دوغـراف«Follicle of De Graaf»، وتكاثـر الخلايـا المحبـة وتفـرز سـائلاً يدعى « السـائل الجريبي » الـذي يدفـع بالبيضـة الأولية«O Ó Gonium»إلى أحـد جوانب الجـراب . ويكون على جـدار البيضـة الأوليـة (O Ó Cyte) منـطقة شفـافة«Zona Pellucida»، ومغـطاة بخلايـا محبـة تـدعى « الاكليـل الشّعـاع »«Corona Radiata». والجـدار الـداخلي لجـراب دوغـراف مبـطن بخـلايـا محبـة بشكـل أكثف تكـوّن « الغشـاء المحبب » «Membrane Granulosa» ، وتتطور الخلايا خارج هذا الغشاء المحبب لتشكل طبقة تدعى الغـلاف الداخلي«Theca Interna»، يقـوم بإفـراز الهرمـونات ، أمـا الخلايـا خارج هذا الغلاف الداخلي فتشكل محفظة كاذبة تدعى « الغلاف الخـارجي «Theca Externa»ليس له وظيفة إفرازية . وعند الإباضة ينشق جراب دوغراب النـاضج وينفجـر من منطقـة الاكليل الشـعّاع«Corona Radiata»فتخرج منـه البويضة .

وقبل حدوث الإباضة يـتكمـل الانقسـام الميـوزي في البويضـة الأولية «Oócyte»بحيث تعـطي الجسم القـطبي الأول الـذي تحمـل خـلايـاه ٢٣ كروموسوماً ، والبويضة الأولية تحمل ٢٣ كـروموسـوماً ، تتحـد هذه البـويضة الأولية مع حيوان منوي يحتوي أيضاً على ٢٣ كروموسوماً ، فتصبح البويضـة ملقحة وتحتوي على ٤٦ كروموسوماً ، منهـا ٢٣ من البويضـة الأولية ، و ٢٣ من الحيوان المنوي .

وبعـد حدوث عمليـة الإبـاضـة ينخمص جـراب دوغـراف ، وتتحـول الخلايا المحبـة إلى خلايـا ملوتنة«Luteal»، ويتحـول الغلاف الـداخلي إلى غلاف لويتيني«Theca Lutein Cells»، ويـظهر الجسـم الأصفـر ليقوم بعمليـة إفراز هرمون الأوستروجين والبروجستيرون . فإذا لم تلقح البويضة يضمر هذا الجسـم الأصفـر ويـزول خـلال عشـرة أيـام ، ويحـدث نـزول دم الـطمث ، ويتحول الى ما يـسمى بالجسـم الأبيض وهو عبارة عن ندبة ميتة .

أمـا إذا حدث الإلقـاح فإن الجسـم الأصفـر يستمـر في النمـو والإفـراز

فيبلغ حجمه ٣ سم٣ ، ويستمر في إفراز هرمون البروجستيرون حتى الشهر الثالث من الحمل وهو وقت تكوّن المشيمة التي تأخذ دور الإفراز عن الجسم الأصفر .

ويحتوي المبيض عند الفتاة حديثة الولادة حوالي ٢ ـ ٣ ملايين بيضة أولية ، وعند عمر ٧ سنوات ينخفض العدد إلى حوالي ثلاثمائة ألف بيضة ، وعند البلوغ حوالي ٥ ـ ٦ آلاف بيضة ، ينضج منها ويخرج الى قناة فالوب واحدة كل شهر بالتناوب طوال مرحلة النشاط الجنسي . فيكون مجموع واحدة كل شهر بالتناوب طوال مرحلة النشاط الجنسي . فيكون مجموع البويضات الناضجة التي يتم إفرازها عند الأنثى حوالي ٣٦٠ بويضة ، وعند سن اليأس يبقى في المبيض بضع مئات من البويضات غير الناضجة ، ويلاحظ أن بعض حويصلات دوغراف تنمو وتنضج ولكنها لا تنفجر ولا يخرج منها بويضات ، وبالتالي لا يتكون الجسم الأصفر ، وهنا يجف السائل الجريبي ، وتتحول الحويصلة إلى كتلة ليفية .

وظائف المبيض :

يقوم المبيض بوظيفتين أساسيتين هما :

أ ـ تكوين البويضات وقد سبق شرحها .

أأ ـ افراز هرمونات جنسية ، وهي :

● الاوستروجين ، البروجستيرون ، الأندروجين ، والرولاكسين .

● الاوستروجين«Oestrogene»(الاوستراديول) : يبلغ معدل افرازه اليومي ٠,٠٧ مغم في بدء الطور الجريبي ، و ٠,٦ مغم قبيل الإباضة مباشرة وهو يعمل على :

ـ زيادة حجم الأعضاء التناسلية .

ـ زيادة الشهوة الجنسية (الليبيدو Libido) ، ولهذا يدعى هرمون الحب والحنان .

● البروجستيرون«Progesterone»: معدله في الدم عند الرجل ٠,٣ نانوغرام / ١ سم^{٣} وعند المرأة ٠,٩ نانوغرام / ١ سم^{٣} أثناء المرحلة الجريبية أو مرحلة التكاثر ، أما خلال المرحلة اللوتينية أو الإفرازية فيزداد إفراز المبيض له ٢٠ ضعفاً فيرتفع معدله في الدم إلى ١٥ نانوغرام / ١ سم^{٣}

وهو يعمل على : تهيئة بطانة الرحم لاستقبال البويضة وتثبيت الجنين في الرحم . ولذا يدعى « هرمون الحمل » .

التغيرات المصاحبة لعملية الإباضة في بطانة الرحم = الطمث :

يتألف الرحم من ثلاث طبقات هي من الخارج للداخل : طبقة مصلية ، وطبقة عضلية ثخينة ، وطبقة مخاطية داخلية تدعى بطانة الرحم «Endpmetrium» .

يحدث في بطانة الرحم تغيرات بتأثير هرمونات المبيض تؤدي إلى حدوث نزيف دموي من بطانة الرحم يدعى « الطمث » ، ويمر الغشاء المخاطي لبطانة الرحم خلال الدورة الطمثية بالمراحل التالية :

١ ـ مرحلة التكاثر«Proliferative»:

يبدأ من اليوم الخامس من نزول دم الطمث ويستمر حتى اليوم الرابع عشر ، ففي اليوم الخامس يكون غشاء بطانة الرحم رقيقاً لا يزيد سمكه عن ٢ ملم ، وتبدأ ترويته الدموية وثخانته في الإزدياد ، وتكون الغدد مستقيمة وخلاياها اسطوانية مرتفعة ، ثم تأخذ في الكبر والتعرج . وهذه المرحلة تتبع نمو جراب دوغراف في المبيض فتعرف « بالمرحلة الجرابية «Follicular Phase» .

٢ ـ مرحلة الإفراز أو المرحلة البروجستيرونية «Secretory Or Progesteron-al Phase» :

تمتد ما بين اليوم ١٥ ـ ٢٨ من بدء الطمث : تتضاعف خلاله ثخانة بطانة الرحم ، فيصبح سمكها ٤ ـ ٥ ملم ، ويزداد حجم الغدد ويكثر

تعرجها ، وتنتفخ البطانة أكثر ، وتأخذ الشرينات الحلزونية بالظهور والإستمرار في إزدياد الحجم والوضوح ، ويبلغ حجم الغدد والشرينات والخلايا ذروته في اليوم الثامن والعشرين .

٣ ـ مرحلة الطمث :

في حال عدم تلقيح البويضة بتساقط غشاء بطانة الرحم المتفخ تاركاً الطبقة الداخلية سليمة ، ويحدث نزيف دموي هو الطمث ، ويستمر من اليوم الأول حتى اليوم الخامس .

الخصية «Testis»:

عضو التناسل الأول عند الرجل ، ويوجد خصيتان عند الرجل ، تتوضع كل منهما في أحد جانبي كيس الصفن ، وبيضاوية الشكل بحيث تشبه مقلة العين ، وهي شديدة الحساسية .

التركيب الداخلي للخصية :

بالنظر إلى مقطع للخصية يلاحظ أن سطحها الخلفي يرتبط بالقطب العلوي للبربخ ، ويمتد من داخل الخصية امتدادات ليفية متشعبة تصل إلى الغلالة البيضاء«Tunica Albuginea»، تقسم الخصية إلى حوالي ٤٠٠ فجوة تحتوي كل منها على انبوبين منويين ملتويين أو أكثر ، طول الأنبوب حوالي قدمين اثنين ، متوضعة بين الغلالة البيضاء والحواجز الليفية تحت نوع من الضغط ، وهذا ما يجعلها تظهر بارزة نوعاً ما في المقطع العرضي للخصية . وبعد مسافة ٢ قدم يتحد كل انبوبين معاً ليكونا انبوباً مستقيماً واحداً ، ثم تتفاغر هذه الأنابيب المنوية فيما بينها مشكّلة شبكة انبوبية متفاغرة ، تعرف بالشبكة الخصوية «Rete Testis» ، ثم يتحد كل ٦ ـ ١٢ انبوب من هذه الشبكة فتشكل قناة ناقلة«Efferent Duct»، يبلغ عدد القنوات المتكونة ما بين ١٥ ـ ٢٠ قناة تدخل إلى بداية البربخ ، وبذلك ترتبط جميع فصيصات الخصية بالبربخ بواسطة هذه الأنابيب .

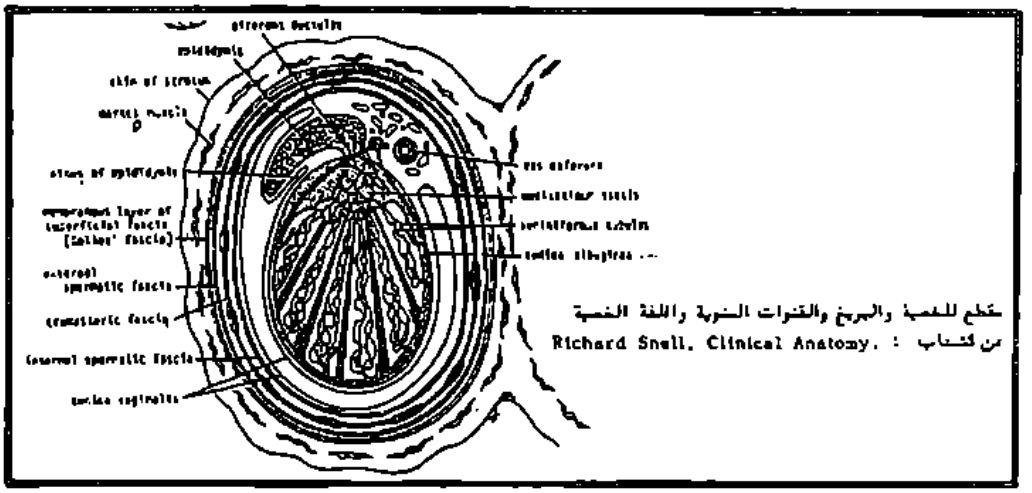

قطع للخصية والبربخ والقنوات المنوية واللفة الخصية
من كتاب : Richard Snell, Clinical Anatomy.

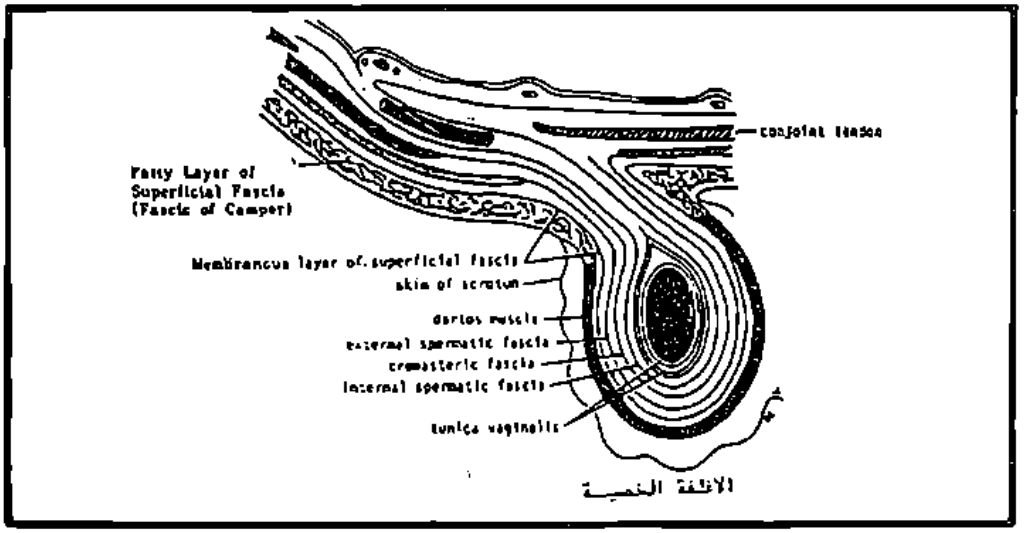

الأغلفة الخصية

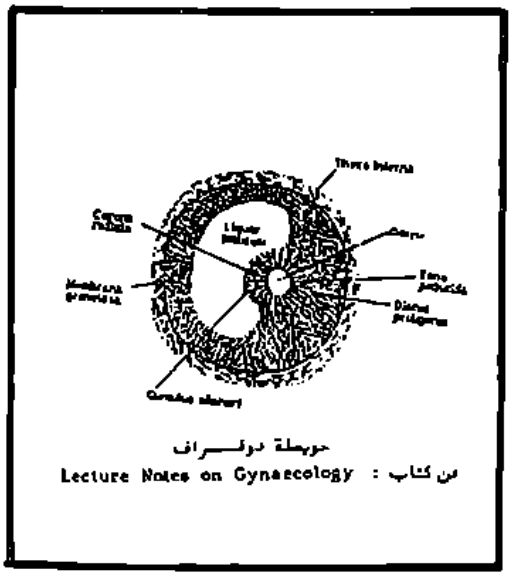

حويصلة دوفـــراف
من كتاب : Lecture Notes on Gynaecology

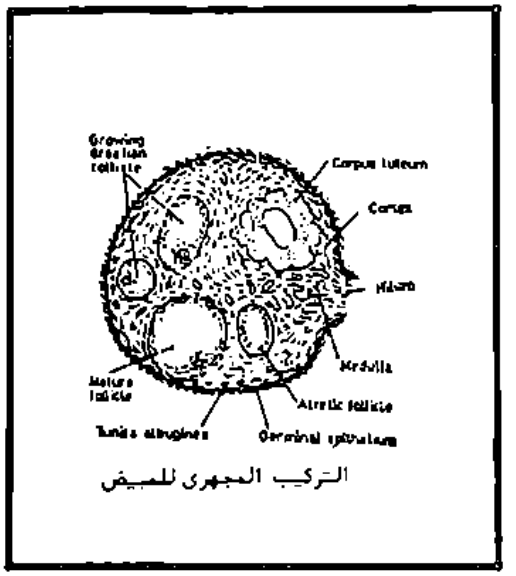

التركيب المجهري للمبيض

التشريح المجهري«Microscopic Anatomy»:

في مقطع عرضي للخصية يبدو النسيج الليفي للغلالة البيضاء كثيفاً ، والحواجز والامتدادات الليفية تقسم الخصية إلى أجزاء صغيرة تعرف بالأفصاص«Lobes»وهذه بدورها مقسمة إلى فصيصات«Lobules»، تظهر فيها الأنابيب المنوية الملتوية ، وكل انبوب يتكون من عدة طبقات من الخلايا التي يصعب تمييز أنواعها بدقة ، كما يظهر بداخلها أذناب«Spermatids». وتظهر الخلايا الخصوية الداعمة ، والخلايا الخاصة المعروفة بخلايا«Lydig» ليدغ التي تقوم بإفراز هرمون الاندروجين المعروف بالتستيرون «Testosterone»، والخلايا المنوية التي تقوم بتكوين النطاف (الحيوانات المنوية): ، وهي خلايا قاعدية تدعى « الخلايا المولدة للنطاف » «Spermatogonia»، تنقسم إلى خلايا منوية أولية «Primary Spermatocytes» ، تتحول بالانقسام الميوزي«Meiosis»إلى خلايا منوية ثانوية تحتوي على نصف عدد الكروموسومات الموجودة في الانسان . ثم تنضج هذه الخلايا وتتحول حيوانات منوية ناضجة (نطاف) وذلك بأن تهاجر النواة إلى أحد طرفي الخلية المنوية الثانوية ، وهو الرأس ، ثم تضيق وتستطيل الهيولى (السيتوبلازم) لتشكل الذنب ، وتدعى عندئذ الأرومة النطفية «Spermatids»، وعندما تدخل الى الأنابيب المنوية وتبقى فيها تعتبر كائنات منفصلة تسمى « الحيوانات المنوية »«Spermatozoa» . وكذلك تظهر الأغلفة المحيطة بالخصية وهي من الداخل للخارج :

١ ـ الغلالة البيضاء «Tunica Albuginea»:

تبدو أليافها كثيفة عند قطب الخصية وتكون كتلة ليفية تدعى « جسم هيجمور«Highmore» » منه تخرج الامتدادات التي تقسم الخصية إلى فصيصات .

٢ ـ الطبقة الغمدية «Vaginalis»:

عبارة عن غشاء مصلي يقع ضمن اللفافة المنوية ، وهي تغطي

الأوجة : الأمامي والأوسط والجانبي للخصية ، وتتألف من ورقتين رقيقتين ، أحداهما داخلية حشوية ، والثانية خارجية جدارية جهة الصفن ، وبينهما فجوة معدومة ، وهي التي تصاب بالقيلة«Hydrocele» حيث تمتليء الفجوة المعدومة «بالسائل» .

الطبقة الليفية العميقة :

تتكون من اللفافة المستعرضة ، وتشكل كيساً يشتمل على الحبل المنوي والخصية ، وهي تبدأ من الفتحة المغبنية الداخلية ، وترتبط عند القطب السفلي للخصية بالرابطة الصفنية .

٤ ـ الطبقة المعلّقة «Cremaster»:

وتتكون من العضلة المائلة الصغيرة .

٥ ـ الطبقة الليفية السطحية أو الصفاق :

وهي استمرار للعضلة المائلة الكبيرة .

٦ ـ الطبقة السليوزية تحت الجلدية :

وهي استمرار للنسيج تحت جلد العجان .

٧ ـ السَلخ (طبقة الصفن الليفية) «Dartos»:

لونه محمر ، قابل للأنقباض ، وهو عضلة جلدية حقيقية .

٨ ـ جلد الصفن :

رقيق ، مطاط ، ملون ، شديد الحساسية ، وفي وسطه نتوء طويل يمثل مكان التحام طرفي ورقتي الصفن اللتان تبقيان منفصلتين عند المرأة وتشكلان الشفرين الكبيرين .

القنوات المنوية :

تفرز الخصية السائل المنوي إلى الخارج عبر مجموعة أنابيب وقنوات

منوية هي : الأنابيب المستقيمة ، الشبكة الخصوية ، القنوات الناقلة ، البربخ ، الاسهر ، الحويصلة المنوية ، والقناة القاذفة .

أ ـ الأنابيب المستقيمة :

وهي الأنابيب الدقيقة الموجودة في أفصاص الخصية ، وهي انبوبين أو أكثر لكل فصيص .

ب ـ الشبكة الخصوية :

عبارة عن أنابيب متشابكة ، تكونت من اتحاد الأنابيب المستقيمة عند جسم هيجمور « Highmore».

جـ ـ البربخ « Epididymis»:

انبوب صلب يقع خلف الخصية ، يفصلها عن الخصية ثلم مبطن بالطبقة الداخلية الحشوية من الطبقة الغمدية«Vaginalis»ويدعى هذا الثلم جيب البربخ . وهي ملتوية كثيراً على شكل حلزوني ، بحيث أن طولها في الوضع الطبيعي ٥ سم ، ولكن طولها الحقيقي اذ شدت يصل إلى ستة أمتار . ولها ثلاثة أجزاء : رأس دائري ، وجسم مثلث ، وذنب رفيع .

د ـ الاسهر«Vas Defferens»:

انبوب رفيع يمكن لمسه بالأصبع من أعلى الصفن تنقل الحيوانات المنوية من البربخ الى الاحليل ، جدارها عضلي سميك ، فيكبها الصلابة ، وهي ضيقة جداً وطويلة جداً ، إذ أن قطرها يبلغ ٢ ملم وطولها يصل إلى أربعين سنتمتراً ، تتسع في نهايتها مكونة أمبولة .

تبدأ من ذنب البربخ وتسير عبر الصفن فالقناة المغبنية فالحوض حيث تنتهي عند قاعدة البروستات بإتحادها مع الحويصلة المنوية لتكونا معاً القناة القاذفة .

فتبدأ مسيرتها بصعود الطرف الخلفي العلوي للخصية ثم تتجه نحو القناة المغبنية ضمن الحبل المنوي فتعبرها بشكل مائل للأسفل والأمام

والداخل ، وبعد اجتيازها الفتحة المغبنية الداخلية تصل إلى المنطقة اسفل الثرب المعروفة باسم منطقة بغروس«Bogros»وهنا تنفصل عن الحبل المنوي الذي يتابع سيره على العضلة الخصرية«Psoas»، وتجتاز هي المنطقة المعروفة باسم رتسيوس«Retzius»الواقعة بين جدار الحوض من الخارج أو الصفاق السري ـ المثاني من الداخل ، والثرب من الأعلى ، وتتقاطع مع الشريان السرّي على الجدار الجانبي للمثانة . وتصل إلى صفاق البروستات ـ الثرب الصادر من رتج دوغلاس«Douglas»، وتشكل مع الاسهر من الجهة الأخرى مثلثا قاعدته في البروستات ويقع بين الحويصلتين المنويتين ، حيث تتحد نهايتها المتسعة « الأمبولة » مع الحويصلة المنوية فتتكون القناة القاذفة .

هـ ـ الحويصلة المنوية « Seminal Vesicles» :

عبارة عن خزان للحيوانات المنوية ، وهما حويصلتان كل منهما على جانب أمبولة الاسهر ، شكلها متطاول ، وقطرها غير ثابت ، وحجمها ٥ × ١,٥ × ٠,٥ سم ، ولها ثلاثة أجزاء هي العنق والجسم والقاع ، وتفرز السائل المنوي ، وهي تقع بين الأعضاء التالية :

- من الأمام السطح الخلفي السفلي للمثانة ، ومن الخلف المستقيم .
- من الداخل أمبولة الاسهر ، ومن الخارج ضفائر الأوردة المنوية .
- من الأسفل البروستات ، ومن الأعلى رتج دوغلاس .

و ـ القناة القاذفة « Ejaculator Canal » :

تتكون من اتحاد امبولة الاسهر وعنق الحويصلة المنوية ، وهما قناتان توجدان داخل البروستات ، طول الواحدة ٢,٥ سم ، وتصب السائل المحمل بالحيوانات المنوية في الاحليل البروستاتي حول العُيَيْبة البروستاتية «Prostatic Utricle».

وظائف الخصية :

تقوم الخصية بوظيفتين هامتين هما :

- صنع النطاف (الحيوانات المنوية) .
- افراز هرمون التستيرون .

١ ـ تشكيل النطاف :«Spermatogenesis»:

يبدأ تشكيل النطاف في جميع الأنابيب المنوية ، أثناء مرحلة البلوغ ، وتستمر مدى الحياة . ويتم تشكيلها بتأثير من الهرمون الحاث للجراب F. S. H ، وبعد صنعها يتم خزنها في القناة الناقلة لكي تحصل على المواد المغذية ، وتتخلص من ثاني اكسيد الكربون الناتج عن استقلابها . وتحتوي الحويصلة المنوية على كمية من سكر الفركتوز والاينوسيتول Inositol وأحماض أمينية وبروستغلاندين«Prostaglandin»، ومولد الليفين ، وتقوم الحويصلة بإفراغ جميع هذه المحتويات لحظة القذف المنوي في نهاية عملية الجماع الجنسية داخل القناة الدافقة أو القاذفة«Ejaculator Canal»، بعد أن تكون القناة الناقلة (الاسهر) قد أفرغت نطافها ، مما يزيد في حجم المقذوف المنوي ، وتتغذى النطاف على الفركتوز ، ثم تقوم البروستات بإفراز سائل حليبي شفاف قاعدي التفاعل ، يحتوي على فيتامين ج (٢) وكالسيوم ، فيعمل على تخفيف لزوجة السائل المنوي .

تنظيم عملية تشكيل النطاف :

إن الهرمون الحاث للخلايا الخلالية ICSH يرفع نسبة الاندروجين في الخصية مما يحافظ على عملية تشكيل النطاف . غير أن الحفاظ التام لعملية التشكيل تتم بواسطة الهرمون الحاث للجراب F. S. H. والهرمون الحاث للخلايا الخلالية I. C. S. H. معاً . وتتطلب العملية درجة حرارة أقل من حرارة الجسم ، ويتم تأمينها بواسطة كيس الصفن الذي تتراوح درجة حرارته ما بين ٣٤ ـ ٣٥° م ، ومن هنا فإن وجود الخصيتين داخل البطن ، وهو ما

يـــمى بالخصية الهاجرة يؤدي إلى تنكس الأنابيب المنوية وعدم قـدرتها على تكوين النطاف فيحدث العقم ، أما وجود خصية هاجرة واحدة ، وبقاء الثـانية في الصفن فيكفي لتشكيـل عدد من النـطاف يكون كـافياً لـلالقـاح ، تموت النطاف عند درجة ٤٢° م ولهذا تـوقف عملية تشكيـل النطاف أثنـاء الإصابـة بالحمّى .

تكون النطاف بعد تكوينهـا سـاكنـة لا حراك فيهـا ، وبعد وصـولها الى البـربخ ومكـوثها مـدة ١٨ سـاعـة تصبـح قـادرة على الحـركـة وعلى تلقيـح البـويضة ، وهـذا ما يعـرف بالنضـج«Maturation»، وهي لا تتحـرك الا في وسط ضـعيف الحمـوضـة ، درجـة حموضتـه ٦ ـ ٦,٥ . ولكن نحن نعلم أن إفرازات المهبل درجة حموضتها مرتفعـة فالـ PH يتـراوح ما بين ٣,٥ ـ ٤ ، وهنا يأتي دور إفرازات البروستـات التي تصب في القناة الـدافقة ، إذ تعمـل على تخفيف حموضة المهبل ، فيخرج الســائل المنـوي وحموضتـه أو الرقم الهيـدروجيني له يســاوي ٧,٥ . وتــتطيـع الحيوانـات المنويـة أن تعيش في القنوات عند الرجل عدة أسابيع ، أما بعـد قذفهـا فأقصى فتـرة حياة لهـا هي ٧٢ سـاعة ، وإذا جمدت الى ـ ١٠٠° م فيمكنها الحياة لمدة سنة .

كمية السـائل المقذوف في المرة الواحدة تتراوح من ٢ ـ ٤ سـم٣ ، وكل سـم٣ واحد يحتوي على مئة مليون حيوان منوي ، وإذا انخفض عـدد النطاف في كـل سـنتـر مكعب واحـد فإنـه يكون غيـر قادر على الإخصـاب ، ويعتبر عقيمـاً«Sterile». تتحرك داخـل الجهاز التـناسلي الأنثوي بســرعـة ٣ ملم في الدقيقة ، ويكون ٨٠ ٪ منها متحركة عند القذف ، و ٦٠ ٪ بعد ٣ ساعات .

الفصل الخامس

الجهاز الدوري

CARDIOVASCULAR SYSTEM

القلب :

عبارة عن تجويف عضلي ، مخروطي الشكل قاعدته للأعلى ، بحجم قبضة اليد يزن حوالي ٢٣٠ غم ، يقع في الصدر ، خلف عظم القص ، وبين الرئتين ، ويتوضع بشكل مائل نحو الأسفل واليسار ، حيث تقع قاعدته العلوية في الناحية العليا اليمنى من تجويف الصدر ، وتقع قمته في الزاوية السفلى اليسارية من الصدر . وتتكون هذه العضلة من ألياف عضلية مخططة طولياً ، تتفرع ، وتتفاغر فيما بينها ، مما يسمح لها بالإستمرار بالإنقباض والإرتخاء دون تعب ، وهي عضلة لا ارادية ، أي لها القدرة على الإنقباض والإرتخاء ذاتياً دون تأثير الجهاز العصبي .

وللقلب أربع حواف هي :

١ ـ الحافة العليا :

تمتد من مستوى الحافة السفلى لغضروف الضلع الثاني الأيمن الى الحافة

العليا لغضروف الضلع الثالث الأيمن ، وهي تمثل القسم العلوي للأذين الأيمن والأيسر .

٢ ـ الحافة اليمنى :

تمتد من الحافة العليا لغضروف الضلع الثالث الأيمن إلى مستوى غضروف الضلع السادس الأيمن ، وهي تمثل الجزء الخارجي (الوحشي) للأذين الأيمن .

٣ ـ الحافة السفلى :

تمتد من غضروف الضلع السادس الأيمن وتعبر المفصل الرهابوي ـ القصي «Xiphesternal Joint» وتتجه للأعلى ، لتصل الفحة الضلعية الخامسة اليسرى ، وهي تمثل الحافة السفلى للبطين الأيمن .

٤ ـ الحافة اليسرى :

تبدأ من الفحة الضلعية الخامسة اليسرى ، وتنتهي بالحافة السفلى لغضروف الضلع الثاني عشر الأيسر . وهي تمثل البطين الأيسر في أسفلها ، والأذين الأيسر في جزئها العلوي .

وينقسم القلب طولياً إلى نصفين : أيمن وأيسر ، حيث يقوم النصف الأيمن بضخ الدم للرئتين ، بينما يضخ النصف الأيسر الدم إلى أجزاء الجسم الأخرى .

وكل نصف ينقسم إلى حجرتين : احداهما علوية وتدعى « الأذين » «Atrium»، والأخرى سفلية وتدعى « البطين »«Ventricle»، وعليه فإن القلب يشتمل على أربع حجرات ، اثنتان علويتان ، وهما الأذين الأيمن والأذين الأيسر ، واثنتان سفليتان ، وهما البطين الأيمن والبطين الأيسر .

ويفصل بين الأذينين حاجز عضلي ، بحيث لا يكون بينهما أي اتصال إلا أثناء المرحلة الجنينية ، وكذلك يفصل بين البطينين حاجز عضلي آخر بحيث لا يكون بينهما اتصال . بينما يتصل الأذين بالبطين الذي في جهته

بواسطة صمام يسمح للدم بالعبور من الأذين الى البطين ، ويحول دون رجوعه من البطين الى الأذين .

الأذين الأيمن :«Right Atrium»:

يقع بين الوريد الأجوف العلوي والوريد الأجوف السفلي على طول الحافة اليمنى للقلب . يوجد في أسفله الفتحة التي يصب فيها الوريد الأجوف السفلي بجانب فتحة الجيب الاكليلي«Coronary Sinus»التي تقع بالقرب من الصمام ثلاثي الشرفات«Tricuspid Valve». سطح جداره الداخلي غير منتظم حيث تظهر عليه تواءات تكسبه المظهر الخشن ، وفي الجزء الأسفل من الحاجز يوجد إنخساف يدعى « الإنخساف البيضاوي » الذي هو عبارة عن أثر الفتحة بين الأذينين أثناء المرحلة الجنينية ، وهي تسمح بمرور الدم من الوريد الأجوف السفلي إلى الأذين الأيسر مباشرة .

البطين الأيمن :«Right Ventricle»:

يقع أسفل الأذين الأيمن ، ويكون إلى يساره ، ويشكل معظم السطح الأمامي للقلب ، ويشتمل على الشريان الاكليلي الأيمن ، ويضيق عند بداية الجذع الرئوي ، وجدرانه أسمك من جدران الأذين . يتصل مع الأذين الأيمن بواسطة صمام ثلاثي الشرفات«Tricuspid»الذي يسمح بمرور الدم من الأذين الى البطين أثناء انقباض الأذين ، ولكنه لا يسمح بعودة الدم من البطين الى الأذين .

ويتصل البطين الأيمن بالشريان الرئوي بواسطة صمام هلالي — Semi Lunar ذي ثلاث شرفات (مصاريع) تسمح بمرور الدم من البطين إلى الشريان الرئوي ، ويحول دون رجوع الدم بالإتجاه العكسي ، ويقع هذا الصمام في مستوى أعلى من مستوى الصمام الأبهري .

الأذين الأيسر«Left Atrium»:

يقع خلف الأذين الأيمن على السطح الخلفي للقلب ، ويستقبل الأوردة الرئوية الأربعة بشكل منتظم ، ويفصله غشاء الجنب«Plcura»عن

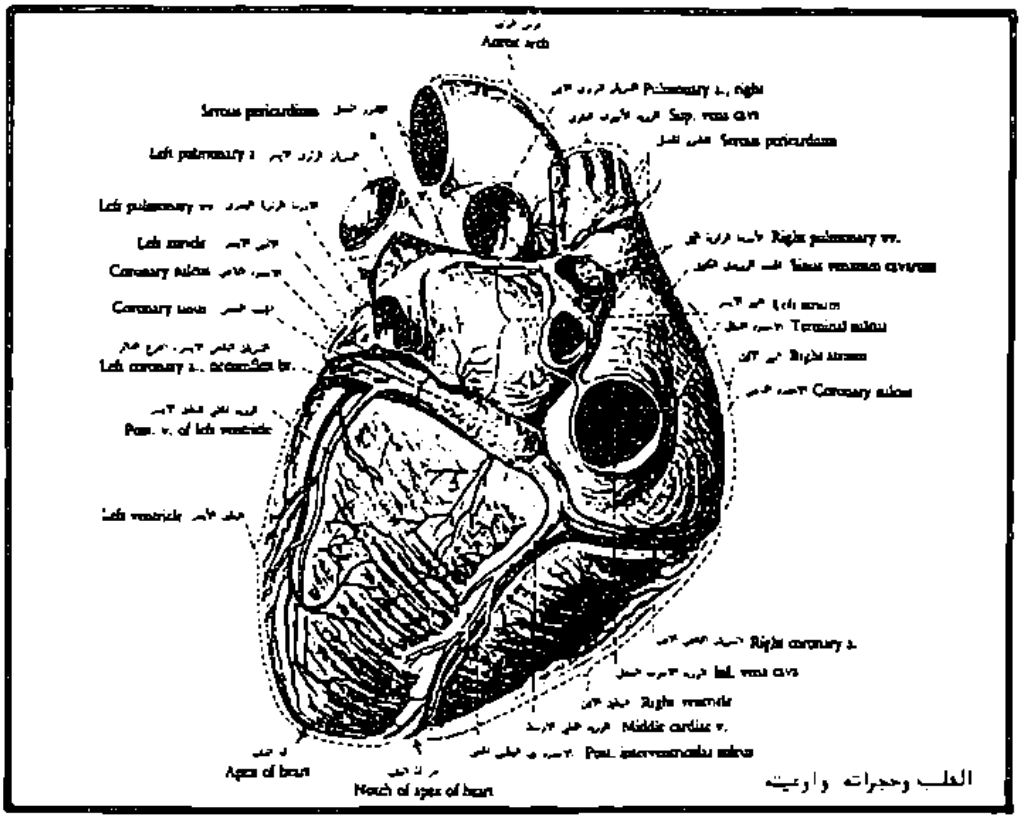
Aortic arch
Pulmonary a., right
Sup. vena cava
Serous pericardium
Left pulmonary a.
Left pulmonary vv.
Left auricle
Coronary sulcus
Coronary sinus
Left coronary a., circumflex br.
Post. v. of left ventricle
Left ventricle
Right pulmonary vv.
Transverse venous sinus
Left atrium
Terminal sulcus
Right atrium
Coronary sulcus
Right coronary a.
Inf. vena cava
Right ventricle
Middle cardiac v.
Post. interventricular sulcus
Apex of heart
Notch of apex of heart
القلب وحجراته واوعيته

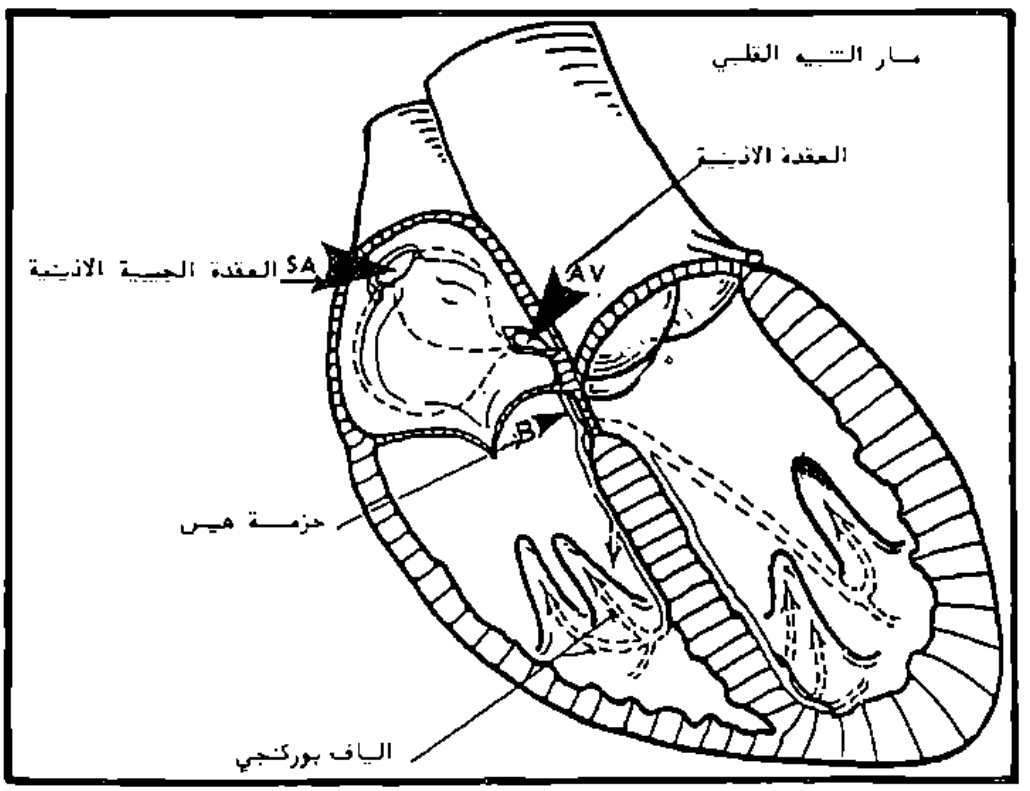
مسار التنبيه القلبي
العقدة الاذينية
العقدة الجيبية الاذينية
SA
AV
B
حزمة هيس
الياف بوركنجي

المريء وفي جزئه الأسفل يوجد صمام يدعى « الصمام الاكليلي » Mitral« Valve« ثنائي الشرفات«Bicuspid»، وشرفاته أثخن وأقصر من شرفات الصمام ثلاثي الشرفات .

ويفصل بين الأذين الأيمن والأذين الأيسر حاجز عضلي Interatrial« Septum« الذي تشاهد على جزئه السفلي من الجهتين أثر الفتحة البيضاوية الواصلة بين الأذنين أثناء المرحلة الجنينية والتي تغلق بمجرد ولادة الجنين .

البطين الأيسر . Left Ventricle :

تبلغ سماكة جدرانه ثلاثة أضعاف سماكة جدران البطين الأيمن ، وذلك لأنه يبذل جهداً أكبر لضخ الدم عبر الدورة الدموية العامة الى جميع أجزاء الجسم ، بينما البطين الأيمن فعليه أن يضخ الدم إلى الرئتين فقط ، ولهذا ففي مقطع عرضي يظهر البطين الأيسر على شكل دائري ، بينما البطين الأيمن على شكل هلالي ، ويبرز من جدرانه بروزات على شكل حبال هي العضلات الحليمية«Papillary Muscles»التي ترسل أليافاً عضلية إلى تجويف البطين ، وترسل أوتاراً عضلية إلى الصمام الأكليلي . ويتصل البطين الأيسر بالأذين الأيسر بواسطة الصمام الأكليلي ثنائي الشرفات .

تفتح في القسم الأمامي العلوي الأيمن من البطين الأيسر فتحة الشريان الأبهر بواسطة صمام هلالي ذي ثلاث شرفات يسمح بمرور الدم من البطين الأيسر الى الشريان الأبهر فخلايا الجسم ، ويمنع عودة الدم من الابهر الى البطين .

وتبطن عضلة القلب من الداخل ، أي سطحها الداخلي الذي يشكل أرضية تجاويف القلب الأربع بغشاء بطاني ينطوي حول نفسه مكوناً شرفات الصمام ، ويدعى هذا الغشاء بالشغاف«Endocardium». وبين الشغاف والتامور تقع عضلة القلب الحقيقية«Myocardium».

الصمامات«Valves»:

عبارة عن فتحات مزودة بشرفات أو زوائد عضلية (مصاريع) تفتح

عند إنقباض الأذينين بإتجاه الأمام ، فتسمح بمرور الدم إلى الأمام ، أي من الأذينين إلى البطينين ، ومن البطينين إلى الشريانين : الأبهر والرئوي ، وعند إرتخاء عضلة القلب فإن هذه الشرفات (المصاريع) تعود للخلف فتغلق فتحة الصمام فتمنع عودة الدم بالاتجاه العكسي ، وهذا ما يسمح للدورة الدموية بأن تتم بالإتجاه الطبيعي لها نحو الأمام لتصل إلى خلايا الجسم وأنسجته المختلفة .

وشرفات الصمام الثلاثي«Tricuspid»والصمام الثنائي«Bicuspid» متشابهة فيما بينها ، فهي منبسطة ، ذات أطراف حرة ، بينما من الجذر مرتبطة بالأوتار العضلية بجدران القلب ، ويعملان بشكل مستمر بفضل الإنقباض الفاعل«Active»للعضلات الحليمية التي تشد الأوتار أثناء إنقباض البطينين .

وشرفات الصمامين الأبهري والرئوي متشابهة هي الأخرى فيما بينها ، فالطرف الحر لكل شرفة يشتمل على عقدة«Nodule»ليفية مركزية على كل جانب ، وتتوضع الشرفات بجانب بعضها البعض لتغلق فتحة الصمام الدائرية ، وتعمل هذه الشرفات بطريقة سلبية«Passive»، وذلك أنه أثناء إرتخاء البطين فإن ضغط الدم أعلى الصمام يعمل على تمديد الشرفات فتلتقي أطرافها الحرة مع بعضها البعض وتغلق الفتحة

ـ التامور«Pericardium»:

عبارة عن غشاء رقيق يحيط بالقلب ، يتكون من ورقتين رقيقتين : جدارية«Parietal»وحشوية«Visceral». فالورقة الجدارية ليفية ترتبط بالقص بروابط ضعيفة ، أما الورقة الحشوية فهي مصليه«Serous»وتبطن الجدارية ، وتنطوي حول جذور الأوعية الدموية الكبيرة لتغطي جميع سطح القلب . ويوجد بين الورقتين فسحة معدومة ، الضغط داخلها سلبي ، وتحتوي على جيبين«Sunuses»احدهما مستعرض والآخر مائل ، وبها سائل لزج .

ويعمل التامور على تزويد القلب بسطح انزلاقي رطب ، حيث تسمح

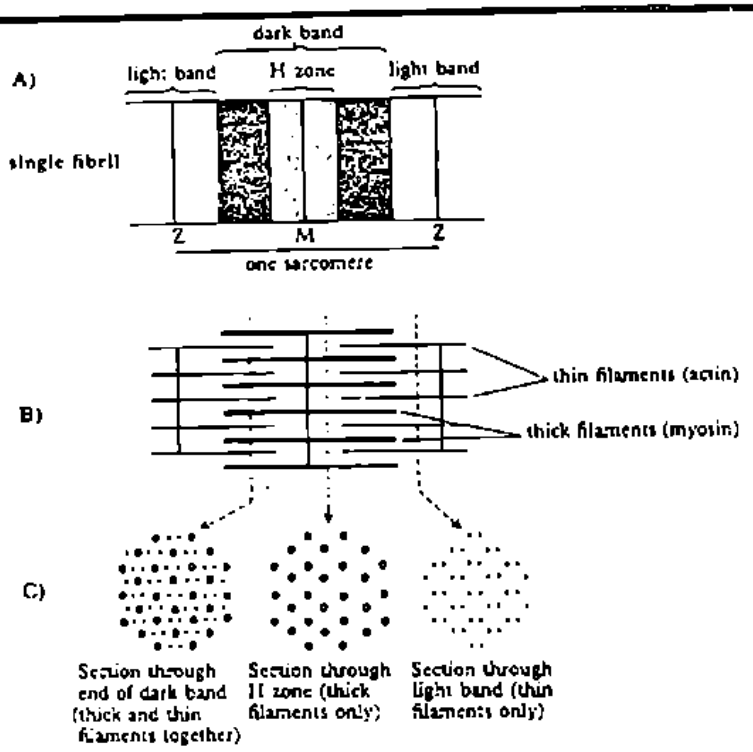

التركيب المجهري للليف العضلي المخطط

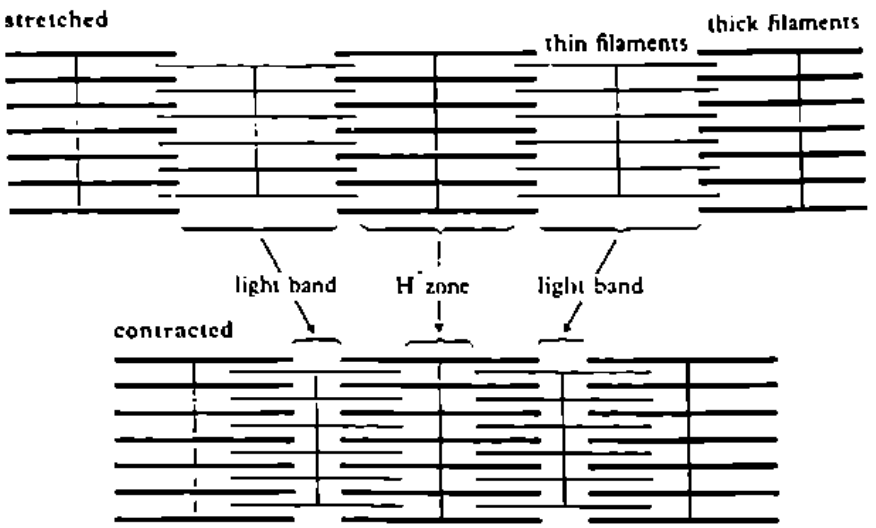

ظـاهرة تقلص العضلات المخططة

عن كتاب : M.B.V. Roberts, Biology a Functional Approach

الورقة الجدارية للقلب بالإنقباض والإرتخاء داخلها ، وللرئتين بالحركة خارجها دون حدوث احتكاك . والورقة الحشوية تزود القلب بسطح انزلاقي سهل أيضاً . كما أن الجيب المائل يسمح لضربات الأذين الأيسر أن تحدث بسهولة .

تغذية عضلة القلب (الشرايين الاكليلية) «Coronary Arteries» :

تتم تروية عضلة القلب بالدم بواسطة شريانين تاجيين يتفرعان من الشريان الأبهر قبل تقوسه .

١ ـ الشريان التاجي (الاكليلي) الأيمن :

يتفرع من الجيب الأمامي للشريان الأبهر ، ويمر بين الأذين الأيمن والبطين الأيمن ، ثم يتجه عمودياً عبر الأخدود الأذيني ـ البطيني حتى الحافة السفلى ، حيث يتجه للخلف . ويتفرع إلى عدة شرينات تغذي الأذين الأيمن والبطين الأيمن ، ثم يمر إلى قمة القلب عبر الأخدود بين البطينين ويتجه للخلف ليتفاغر مع الشرينات النهائية للشريان التاجي الأيسر في الجزء السفلي للأذين الأيسر .

٢ ـ الشريان التاجي الأيسر :

يتفرع من الجيب الأيسر الخلفي للأبهر الصاعد قبل تقوسه ، ويمر بين الأذين الأيسر والبطين الأيسر ، ويتجه للخلف حول الأخدود بين البطينين ، ويتفرع إلى عدة شرينات عند الحافة العليا للقلب . وبعد ذلك يتجه للأسفل عبر الأخدود بين البطينين ليتفاغر مع الشرينات النهائية للشريان بين البطينين الأسفل عند قمة القلب ، ثم يعطي عدة فروع للجدار الخلفي للبطين الأيسر ويتابع سيره ليتفاغر مع الشرينات النهائية للشريان الاكليلي الأيمن أسفل الجيب الاكليلي .

التفاغر بين الشرايين الاكليلية :

تحدث تفاغرات (اتصالات) اذينية بين نهايات الشريان الاكليلي الايسر والاكليلي الايمن في الاخدود الاذيني ـ البطيني ، وبين الفروع بين البطينية عند قمة القلب ، وهي غير مهمة كثيراً .

ولكن هناك تفاغرات مهمة وكثيرة بين الشرينات في الحاجز بين البطينين . وفي الجدار الخلفي للبطين الايسر ، ولهذا فان لعامل الزمن اهمية ، ففي حالة انسداد بطيء في الأوعية التاجية تستطيع شرينات اخرى أن تفتح وتؤمن وصول الدم لعضلة القلب ولا تظهر اعراض مرضية فجائية حادة ، اما اذا كان الانسداد فجائياً فلن يكون هناك متسع لانفتاح شرينات اخرى فيتوقف وصول الدم لعضلة القلب وتصاب بنقص او انعدام التروية Ischaemia.

وعند تلاقي الشرايين بين البطينية اليمنى واليسرى عند قمة القلب يحدث بينها تفاغرات مهمة ، اما اذا حدث التقاء هذه الشرايين اعلى او اسفل القمة فان ذلك يؤدي الى نقصان مساحة التفاغر . وفي ١٠ ٪ من الاشخاص يتفرع الشريان الاسفل والشريان بين البطينين من الشريان الاكليلي الايسر ، ولهذا لا يحدث تفاغر بين الشريانين الايمن والايسر . ولكن هناك تفاغرات مهمة جداً بين الشرايين الاكليلية وشرايين التامور حول جذور الاوعية الكبيرة .

وتختلف طبغرافية السطح الذي يغذيه الشريان الاكليلي الايمن عن السطح الذي يغذيه الشريان الاكليلي الايسر . فالبطين الايمن تتم ترويته بواسطة الشريان الاكليلي الايمن . ما عدا الجزء العلوي من سطحه الامامي الذي يرتوي بواسطة احد فروع الشريان الاكليلي الايسر .

وتتم تروية البطين الايسر من الشريان الاكليلي الايسر ما عدا منطقة ضيقة على سطحه السفلي تتم ترويتها من احد فروع الشريان الايمن .

ويرتوي السطح الامامي للاذين الايمن بواسطة الشريان الاكليلي الايمن بينما تتم تروية السطح الخلفي بواسطة الشريان الايسر . كذلك فان الجزء السفلي للاذين الايسر ، والحاجز بين الاذينين يرتويان من الشريان الاكليلي الايمن . ويتم تروية العقدة الجيبية ـ الاذينية المعروفة باسم «كلايت ـ فلا» من احد فروع الشريان الايمن في ٦٠ ٪ من الحالات ، ومن الشريان الأيسر في ٤٠ ٪ من الحالات .

والعقدة الاذينية ـ البطينية المعروفة باسم عقدة تافارا ترتوي من الشريان بين البطينين السفلي المتفرع من الشريان الاكليلي الأيمن في ٩٠ ٪ من الحالات ، وترتوي من الشريان الاكليلي الايسر في ١٠ ٪ من الحالات .

الاوردة التاجية :

يقع الجيب التاجي في الجزء الخلفي من الاخدود الاذيني ـ البطيني وتفتح نهايته اليمنى في الجدار الخلفي للاذين الايمن ، ويبدا بصمام عند مدخل الوريد المائل المعروف بوريد مارشال«Marshal Vein»وهو وريد عريض طوله ٣ سم ، ويستقبل حوالي ٦٠ ٪ من دم القلب .

ويفتح على الجيب الاكليلي ثلاثة اوردة هي :

١ ـ الوريد القلبي الكبير :

الذي يرافق الشريان بين البطينين الامامي .

٢ ـ الوريد القلبي الاوسط :

الذي يرافق الشريان بين البطينين السفلي المتفرع من الشريان الاكليلي الايمن ، ويفتح قرب نهاية الجيب الاكليلي .

٣ ـ الوريد القلبي الصغير :

يفتح عند نهاية الجيب الاكليلي ويرافق الفرع الجانبي للشريان الاكليلي الايمن .

وهناك اوردة القلب الامامية التي تسير على السطح الامامي للقلب من البطين الايمن لتفتح على الاذين الايمن ، وتصب فيه بشكل مستقل .

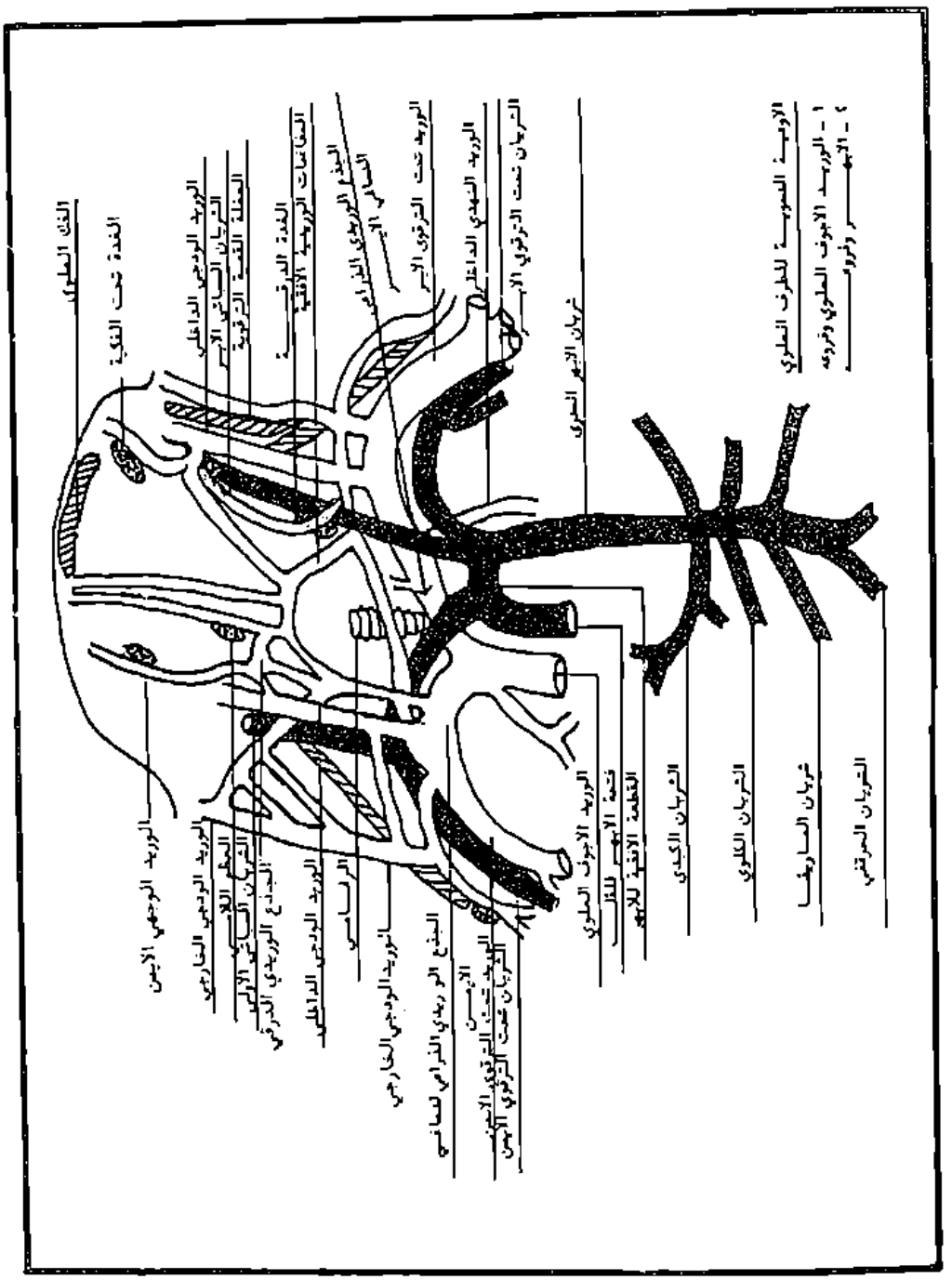

جهاز نقب ناقل

Conducting System Of Heart

ونظراً لانها تشكل نقطة بداية التنبيه ومنها ينتقل إلى بقية اجزاء القلب فتدعى « ناظم القلب Pace - Maker » .

٢ ـ العقدة الاذينية ـ البطينية«The Atrio - Ventricular Node»:

وتدعى أيضاً عقدة تافارا .

تقع هذه العقدة على الحاجز بين الاذينين ، فوق نقطة ارتباط شرفات (مصاريع) الصمام الثلاثي الشرفات ، وبالقرب من فتحة الجيب الاكليلي . وهي المحطة الثانية لطريق سير التنبيه القلبي بعد العقدة الجيبية ـ الأذينية .

٣ ـ حزمة هيس «Bundle Of His»:

عبارة عن مجموعة ألياف ذات تركيب خاص ووظيفة متخصصة في عملية النقل وتوصيل التنبية الى أجزاء القلب . وتبدا هذه الالياف من العقدة الاذينية ـ البطينية (تافارا) ، وتهبط على طول الجزء الغشائي للحاجز بين البطينين ، وعند مرورها على الجزء العضلي للحاجز تنقسم الى فرعين : ايمن وايسر .

ـ الفرع الايمن تسير اليافه على الجانب الايمن للحاجز بين البطينين ، ويتجه معظمها الى الجدار الامامي للبطين الايمن ، وتصبح تعرف بألياف بوركنجي«Purkinje Fibres»التي تتوضع مباشرة تحت شفاف القلب «Endocardium»، وهي ألياف عريضة ، صفراء ، مخططة فقط عند حوافها ، وغالباً ما تحتوي على نواتين ، وسرعان ما تتداخل مع الألياف العضلية القلبية .

ـ الفرع الأيسر : يهبط على الجانب الأيسر للحاجز بين البطينين ، ثم ينتشر على جدار البطين الأيسر وتصبح تعرف بألياف بوركنجي .

الأوعية الرئيسية المتصلة بالقلب «Great Vessels».

أولاً : الشرايين «Arteries»:

وهي الأوعية الصادرة من القلب باتجاه أجزاء الجسم الأخرى ، وهما

شريانان : الأبهر ، والرئوي .

I ـ الشريان الأبهر«Aorta»:

وهو الشريان الرئيسي في الجسم ، حيث يغذي جميع أجزاء الجسم ، يبلغ قطره ٢,٥ سم ، ويبدأ من قاعدة البطين الأيسر . ويقسم إلى ثلاثة أقسام هي :

١ ـ الأبهر الصاعد :

وهو الجزء الأول ويبدأ من قاعدة البطين الأيسر ، خلف عظم القص ، وعلى مستوى غضروف الضلع الثالث الأيسر ، ويصعد إلى الأعلى والأمام قليلاً ، وطوله حوالي ٥ سم . ويتفرع منه الشريانان التاجيان ، حيث يتفرع الشريان التاجي الأيمن من الجيب الأبهري الأمامي ، بينما يتفرع الشريان التاجي الأيسر من الجيب الخلفي الأيسر .

٢ ـ قوس الأبهر«The Arch Of The Aorta»:

بعد أن يخرج الأبهر الصاعد من التامور يقترب من عظم القص ثم ينحني للخلف فوق القصبة الهوائية اليسرى ليصل إلى جسم الفقرة الصدرية الرابعة .

ومن الجهة العلوية المحدبة للقوس يتفرع ثلاثة شرايين تغذي الرأس والأطراف العلوية وهي :

ـ الشريان عديم الاسم أو العضدي ـ الرأسي .

ـ الشريان الباتي العام الأيسر .

ـ الشريان تحت الترقوي الأيسر .

أ ـ الشريان عديم الاسم«Innominate Artery»أو العضدي ـ الرأسي «Brachio - Cephalic»: يبدأ الى اليسار من خط الوسط الطولي للجسم ، ويتجه للأعلى مقاطعاً الحنجرة ليصل خلف المفصل القصي ـ الترقوي

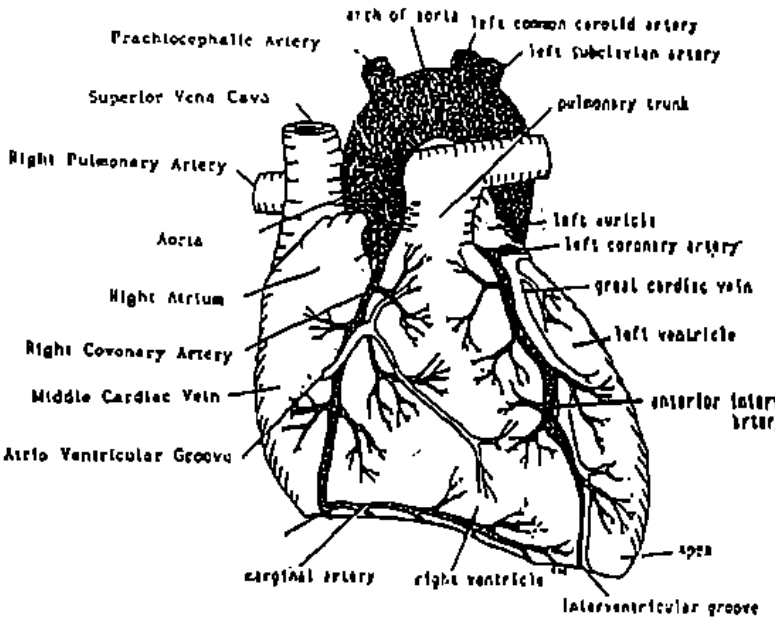

Richard Snell, Clinical Anatomy من كتاب

الأوعية الدموية التاجية والأوعية الكبرى

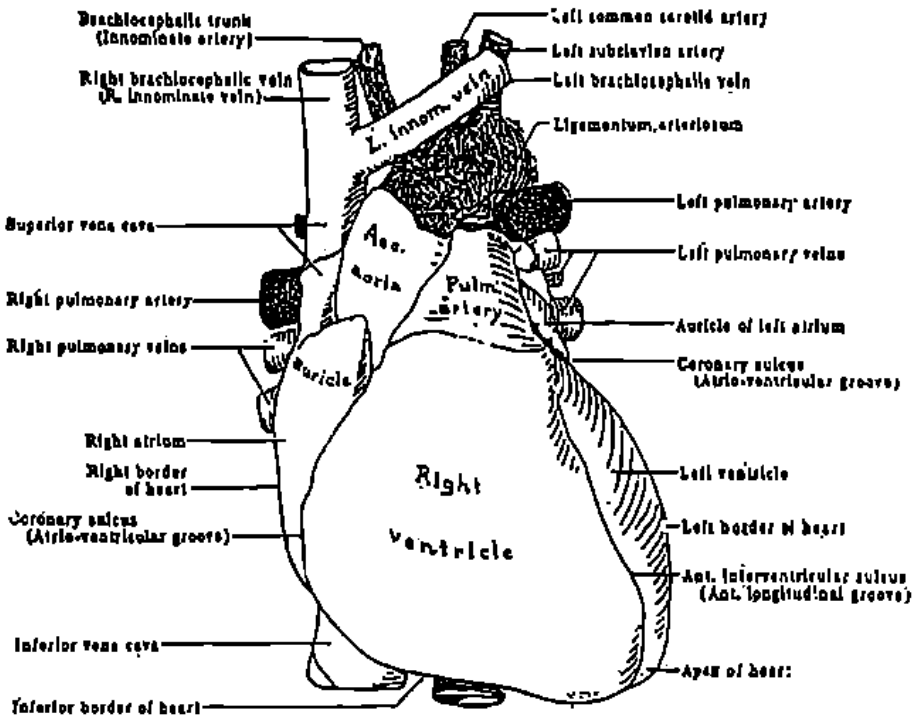

Grant's Atlas. من كتاب

القلب والأوعية الدموية الكبرى

الايمن حيث يتفرع هناك الى فرعين هما :

أ ـ الشريان تحت الترقوي العام الايمن«Right Subclavian»الذي يروي الطرف العلوي الايمن بالدم المؤكسد .

أأ ـ الشريان السباتي العام الايمن«Right Common Carotid»الذي يغذي الاجزاء اليمنى من الراس والدماغ .

ب ـ الشريان السباتي العام الايسر«Left Common Carotid»: يخرج من القوس مباشرة ويغذي الاجزاء اليسرى من الراس والدماغ .

جـ ـ الشريان تحت الترقوي الايسر«Left Subclavian»: يخرج مباشرة من القوس ، ويغذي الطرف العلوي الايسر . ويتفرع إلى فرعين هما :

أ ـ الشريان الابطي«Axillary Artery».

أأ ـ الشريان العضدي«Brachial Artery».

ويتفرع الشريان العضدي عند الراس عظم الكعبرة إلى :

ـ الشريان الزندي«Ulnar Artery».

ـ الشريان الكعبري«Radial Artery».

ويتفرع هذان الشريانان إلى شرينات وشرايين صغيرة تغذي اليد والاصابع .

٣ ـ الابهر الهابط«Descending Aorta»:

يبدا من الحافة السفلى للفقرة الصدرية الرابعة وهي نهاية قوس الابهر ، وينقسم الى قسمين :

أ ـ الابهر الصدري : يمتد من الفقرة الصدرية الرابعة الى الفقرة الصدرية الثانية عشرة ، ويتفرع منه عدد من الشرايين :

ـ شرايين الجهاز التنفسي ، شرايين المريء ، شرايين الصدر ، وشرايين ما بين الأضلاع .

ب ـ الأبهر الظهري«Dorsal»: يبدأ من الفقرة الصدرية الثانية عشرة ، وينقل الدم المؤكسد إلى الجزء الأسفل من الجسم ، ويتفرع إلى عدة شرايين ، هي :

أ ـ الشريان البطني«Coeliac Aorto»الذي يتفرع بدوره إلى ثلاثة شرايين هي :

ـ الشريان الطحالي ، والشريان الكبدي ، والشريان المعدي الأيسر .

أأ ـ الشريان الماريقي العلوي«Superior Mesenteric»: ويغذي الاجزاء العليا من الأمعاء .

أأأ ـ الشريان الكلوي : ويغذي الكلية .

أأأأ ـ الشريان الماريقي السفلي«Inferior Mesenteric»: ويغذي الأجزاء السفلى من الأمعاء .

أأأأأ ـ الشريان الحرقفي العام«Common Iliac»: يوجد شريانان حرقفيان ، أحدهما أيمن والآخر أيسر ، ويتفرع كل منهما إلى شريان حرقفي داخلي يغذي أعضاء الحوض وشريان حرقفي خارجي يمتد إلى الفخذ مكوناً الشريان الفخذي«Femural»الذي يغذي الطرف السفلي .

II ـ الشريان الرئوي : «Pulmonary Artery»:

يبدأ من الفتحة الرئوية في البطين الأيمن بصمام ذي ثلاث شرفات هلالي الشكل ، وهو الشريان الوحيد الذي ينقل الدم المختزل (غير المؤكسد) إلى الرئتين لأكسدته . ينحني للخلف إلى اليسار من الأبهر الصاعد ، ويلتف الإثنان على بعضهما البعض بشكل حلزوني ، ويتوضع الإثنان داخل غشاء التامور ، وعند خروجه من التامور ، وعندما يصبح طوله ٥ سم يتفرع داخل الفسحة المقعرة للقوس الأبهري ، إلى شريان رئوي أيمن يتجه للرئة اليمنى ، وشريان رئوي أيسر يتجه إلى الرئة اليسرى .

إن جدار الشرايين أسمك من جدار الأوردة وأكثر مطاطية ، وهو

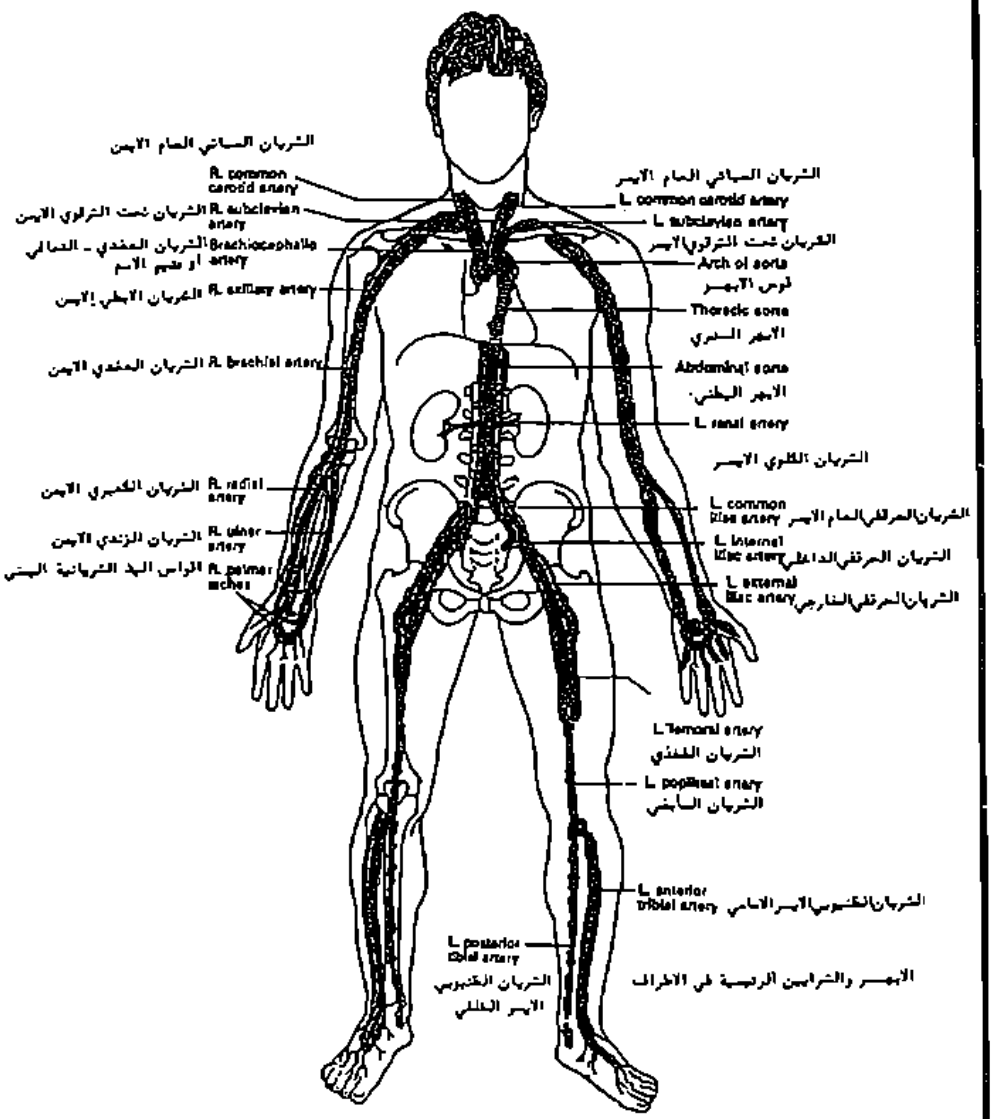

الشريان السباتي العام الايمن
R. common carotid artery
الشريان تحت الترقوي الايمن
R. subclavian artery
الشريان العضدي - الدماغي او عديم الاسم
Brachiocephalic artery
الشريان الابطي الايمن
R. axillary artery
الشريان العضدي الايمن
R. brachial artery
الشريان الكعبري الايمن
R. radial artery
الشريان الزندي الايمن
R. ulnar artery
اقواس اليد الشريانية اليمنى
R. palmar arches
الشريان السباتي العام الايسر
L. common carotid artery
L. subclavian artery
الشريان تحت الترقوي الايسر
Arch of aorta
قوس الابهر
Thoracic aorta
الابهر الصدري
Abdominal aorta
الابهر البطني
L. renal artery
الشريان الكلوي الايسر
L. common iliac artery
الشريان الحرقفي العام الايسر
L. internal iliac artery
الشريان الحرقفي الداخلي
L. external iliac artery
الشريان الحرقفي الخارجي
L. femoral artery
الشريان الفخذي
L. popliteal artery
الشريان الأبضي
L. anterior tibial artery
الشريان الظنبوبي الايسر الامامي
L. posterior tibial artery
الشريان الظنبوبي الايسر الخلفي
الابهر والشرايين الرئيسية في الاطراف

يحتوي على أوعية دموية دقيقة لتغذيته ، ويتألف جدار الشريان من ثلاث طبقات هي :

١ ـ الغشاء البطاني«Endothelial»: وهو عبارة عن غشاء مطاطي ذي خلايا ظهارية تعمل على التقليل من مقاومة جريان الدم ، وتساعد على منع تخثر الدم وذلك بفضل نعومتها .

٢ ـ الطبقة الوسطى : وهي أثخن طبقة ، تتألف من ألياف عضلية ليفية دائرية ، ومن خيوط مطاطية صفراء ، وهي الطبقة الفعالة في الشريان .

٣ ـ الطبقة الخارجية : تتألف من نسيج ضام ليفي أبيض ، ونظراً لعدم مطاطيتها فإنها تحد من تمدد الشريان وتعمل على تقويته

ثانياً : الأوردة الرئيسية المتصلة بالقلب«Great Veins»:

I ـ الوريد الأجوف العلوي«Superior Vena Cava»:

يتكون هذا الوريد من إتحاد الجذعين الأيمن والأيسر للوريد عديم الإسم (العضدي ـ الرأسي) ، عند مستوى غضروف الضلع الأول ، ويتراوح طوله ما بين ٦ ـ ٨ سم ، ويقوم بنقل الدم المختزل (غير المؤكسد) من جميع الأعضاء الواقعة فوق الحجاب الحاجز بإستثناء الرئتين والقلب ، فهو يتلقى أوردة روافد مثل وريد الثدي ، وريد التامور ، الوريد الفقري ، الوريد الباتي الخلفي . ومعظم الأوردة وأهمها تقع في الجهة اليمنى من الصدر لأنها تصب كلها في الوريد الأجوف العلوي ، ويصب في الجزء العلوي الأمامي للأذين الأيمن من القلب .

II ـ الوريد الأجوف السفلي«Inferior Vena Cava»:

يقع هذا الوريد في تجويف البطن ، ويمتد إلى داخل القفص الصدري ، يبلغ طوله حوالي ٢٢ سم ، وقطره ٣,٥ سم ، ويسير بمحاذاة الجانب الأيمن لأجسام الفقرات القطنية ، وعند مستوى ربعه الأخير يعبر

الكبد ثم يثقب الحجاب الحاجز والتامور ليصب في الزاوية اليمنى السفلية للأذين الأيمن .

ويتلقى وهو داخل البطن أوردة روافد من الأوردة المرافقة للشرايين القطنية ، والكلوية ، وفوق الكلوية ، وأوردة الخصية والمبيض ، ونظراً لأن الوريد الأجوف السفلي يقع في الجهة اليمنى من الفقرات ، فإن الوريد الكلوي الأيسر أطول من الوريد الكلوي الأيمن ، وكذلك أوردة كل من الخصية اليسرى والمبيض الأيسر أطول من أوردة الخصية اليمنى والمبيض الأيمن ، وأهم حقيقة يجب معرفتها هي, أن الوريد الأجوف السفلي لا يتلقى أي رافد من أوردة الجهاز الهضمي الذي يفرع دمه في أوردة النظام البابي «Portal System».

III ـ الأوردة الرئوية«Pulmonary Veins»:

وهي الأوردة الوحيدة التي تنقل دماً مؤكسداً ، وتنقله من الرئتين إلى الأذين الأيسر ، وهي أربعة أوردة ، إثنان في الجهة اليمنى ، وإثنان في الجهة اليسرى ، وينقل كل إثنين الدم من إحدى الرئتين ، وعدد هذه الأوردة أربعة .

إن الأوردة أقل قابلية للتمدد من الشرايين ، وتمتاز عن الشرايين باحتوائها على صمامات تمنع عودة الدم للوراء ، وبينما تنقل الشرايين الدم من القلب إلى أجزاء الجسم ، فإن الأوردة تنقل الدم من أجزاء الجسم إلى القلب ، والدم في الأوردة مختزل ، وفي الشرايين مؤكسد ، وفي حين تتفرع الشرايين إلى شرايين فرعية أصغر ، فإن الأوردة لا تتفرع ؛ بل تتلقى روافد هي أوردة أصغر فتتحد لتشكل وريداً أكبر وهكذا . وبينما يوجد للشرايين نبضات هي عبارة عن ضربات القلب ، فليس للأوردة نبضات ، لأن الدم يسير فيها بدون قوة دافعة ، ما عدا الأوردة الرئيسية القريبة من القلب مثل الودجي فله نبضات هي عبارة عن صدى دقات القلب . والضغط داخل الشرايين مرتفع يتراوح بين ١٢٠ ـ ١٤٠ مم زئبق للإنقباضي ، و ٧٠ ـ

٣٠ ـ ٤٥ مم زئبق .

أوردة الجسم :

أولاً : أوردة الرأس والرقبة :

١ ـ الأوردة الغائرة«Dep Veins»: وهي :

أ ـ الجيوب الوريدية القحفية«Cranial Venous Sinuses»: وهي عبارة عن أوردة مهمة موجودة بين طبقتي الأم الجافية«Dura - Mater»من السحايا ، وأهم هذه الجيوب هي :

ـ الجيب السهمي العلوي«The Superior Sagittal Sinuse».

ـ الجيب المستقيم الأيمن«The Right Transverse Sinuse»

ـ الجيب المستقيم«The Strait Sinuse».

ـ الجيب السهمي السفلي«The Inferior Sagittal Sinuse».

ـ الجيب الكهفي«The Cavernous Sinuse».

ـ الجيب الصخري السفلي«The Inferior Petrosal Sinuse».

ـ الجيب الصخري العلوي«The Superior Petrosal Sinuse».

ب ـ الأوردة المصدّرة«The Emissary Veins»: وهي توصل الجيوب الوريدية بالأوردة خارج القحف مباشرة عبر ثقوب عظام القحف .

جـ ـ الوريد الودجي الانسي (الداخلي)«Internal Jugular Vein»: وهو يتلقى جميع الأوردة داخل القحف ، وبعد أن يخترق الفتحة الودجية يهبط على طول الرقبة بمحاذاة الشريان السباتي الداخلي أولاً ثم بمحاذاة الشريان السباتي العام .

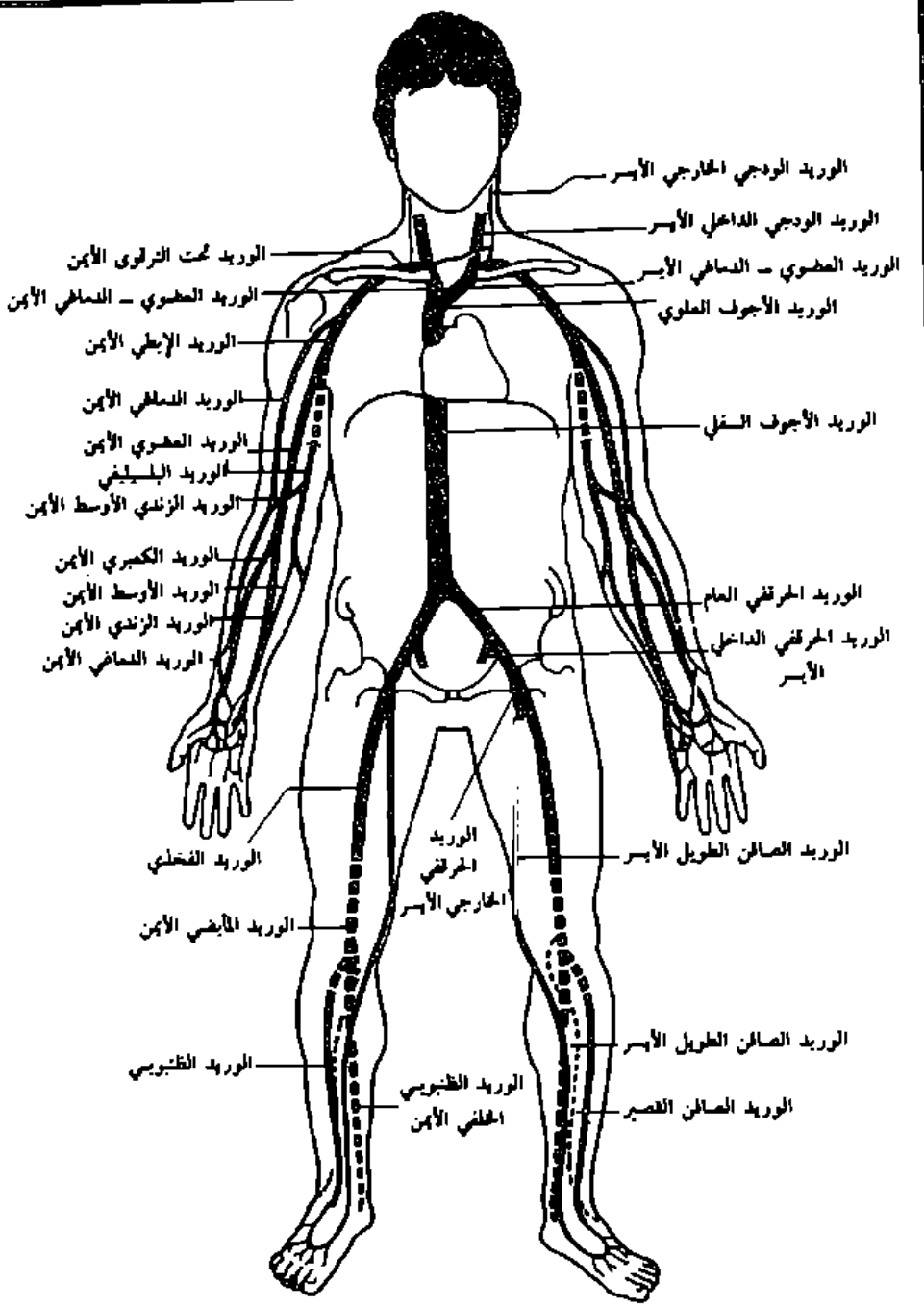

الأوردة

- الأوردة السطحية باللون الفاتح.
- الأوردة العميقة باللون الغامق.

٢ ـ الأوردة السطحية :«Superficial Veins»:

تتكون من اتحاد الوريد الوجهي الخلفي مع الوريد الأذني الخلفي الذي ينقل الدم من فروة الرأس«Scalp»، ويهبط بمحاذاة الرقبة ابتداء من نقطة تقع خلف زاوية الفك العلوي إلى منتصف عظم الترقوة ، وبعد ان يجتاز العضلة الخشائية ـ القصّية يتلقى روافد كبيرة عند أسفل الرقبة ، ثم يتجه نحو الداخل عميقاً ليتهي بالوريد تحت الترقوي .

ثانياً : أوردة الطرف العلوي :

١ ـ الأوردة السطحية :

وهي أكثر الأوردة أهمية ، إذ هي المستعملة في حالات سحب أو حقن الدم أو المصل أو السوائل المغذية ، أو الأدوية عن الطريق الوريدي ، وهي :

أ ـ الوريد الساعدي الأوسط :«Med - Anterior Brachial»: يبدأ من القوس الوريدي الأمامي في راحة اليد ، ويسير على الوجه الأمامي للساعد ، وقرب الحفرة المرفقية يتفرع الى فرعين ، أحدهما وحشي (خارجي) وهو الوريد القفالي الأوسط ، والثاني إنسي (داخلي) وهو الوريد الباسيليقي الأوسط .

ب ـ الوريد الباسيليقي الأوسط :«Median Basilic Vein»: وهو الفرع الانسي للوريد الساعدي ، وهو مرفقي فقط ، وأكثر الأوردة إستعمالاً للحقن والسحب ، ويتحد مع الوريد الزندي السطحي ليكونا الوريد الباسيليقي .

جـ ـ الوريد الباسيليقي«Basilic Vein»: يتكون من اتحاد الباسيليقي الأوسط والزندي الأوسط السطحي ، ويسير على طول الطرف الأنسي لعضلة العضد ثنائية الرأس«Biceps»ويصب في الوريد الإبطي .

د ـ الوريد القفالي الأوسط«Median Cephalic Vein»: وهو الفرع الوحشي للوريد الساعدي الأوسط ، وعند مستوى المرفق يتحد مع الوريد

الكعبري السطحي ليكونا الوريد القفالي .

هـ ـ الوريد القفالي«Cephalic Vein»: يتكون عند المرفق من إتحاد الوريدين : القفالي الأوسط والكعبري السطحي ، ويسير على طول الطرف الوحشي لعضلة الذراع ثنائية الرأس .

و ـ الوريد الزندي«Cubital Vein»: يبدأ من القوس الوريدي ويسير على الطرف الانسي للوجه الأمامي للساعد ، وعند المرفق يتحد مع الوريد الباسيليقي الأوسط فيكونا الوريد الباسيليقي .

٢ ـ الأوردة الغائرة للطرف العلوي«Deep Veins»:

يرافق شرايين اليد أوردة غائرة تحمل نفس الأسماء ، فيرافق الشريان الكعبري وريدان كعبريان ، ويرافق الشريان الزندي وريدان زنديان . وعند مستوى الكوع يتحد كل وريدين ليشكلا وريداً واحداً ، يتوضع على أحد جانبي الشريان العضدي ، إلى أن يصب هدان الوريدان في الوريد الإبطي الذي يصب هو الآخر في الوريد تحت الترقوي ، فالوريد عديم الإسم الذي ينتهي في الوريد الأجوف العلوي .

ثالثاً : أوردة الصدر«Veins Of Thorax»: وهي :

ـ الوريد الأجوف العلوي«S. V. C.».

ـ الوريد الأجوف السفلي«I. V. C.».

ـ الوريد الفردي«Azygos».

ـ أوردة عضلة القلب .

وقد سبق الحديث عن الوريدين الأجوفين العلوي والسفلي ، ونتحدث عن الوريد الفردي : فهو يسير عمودياً بإتجاه الأسفل على طول أجسام الفقرات الصدرية إلى اليمين من الأبهر . ويتكون داخل البطن من اتحاد الأوردة القطنية وغالباً ما يتصل بالوريد الأجوف السفلي .

وتظهر أهميته بنقل الدم من الجزء الأسفل من الجسم في حال إنسداد

الوريد الأجوف السفلي . وهو يتلقى روافد من الأوردة الوريبة ، ويزداد حجمه إلى أن يصبح بحجم قلم الرصاص ، وعند مستوى جذر الرئة اليمنى يتجه للأمام بإنحنائه على جذر الرئة ، مكوناً قوساً يمكن مقارنته بقوس الأبهر .

رابعاً : أوردة الطرف السفلي :

١ ـ الأوردة السطحية :

عند جذور أصابع القدم يوجد القوس الظهري الوريدي ، الذي يتفرع منه وريدان مهمان ، هما :

أ ـ الوريد الصافن الكبير«Great Saphenous Vein»: يسير على الجانب الأوسط للقدم ، وأمام ناتيء الشظية السفلي«Malleolus»، ثم يتجه للأعلى حتى الوجه الأوسط الخلفي لبطة الساق«Calf»، وعند نقطة تبعد حوالي ٥ سم خلف رضفة الركبة يبدأ بالسير على الوجه الأوسط للفخذ ، إلى أن يصبح تدريجياً على الوجه الأمامي للفخذ ، وعلى بعد ٤ سم أسفل العانة يتجه عميقاً ليصب في الوريد الفخذي ، وهو ذو أهمية خاصة بسبب تعرضه الكثير للإصابة بمرض الدوالي بسبب ضعف صماماته .

ب ـ الوريد الصافن الصغير : يسير على الوجه الجانبي للقدم ، وخلف ناتيء الشظية السفلى ، ثم على الوجه الجانبي الخلفي لبطة الساق ، وعند الحفرة المأبضية«Popliteal»يغور عميقاً ليتهي بالوريد المأبضي .

٢ ـ الأوردة الغائرة :

وهي مرافقة لشرايين الطرف السفلي وتحمل نفس الأسماء .

خامساً : أوردة البطن والحوض :

١ ـ الأوردة الحرقفية«Iliac Veins».

إن الوريد الحرقفي الوحشي والأنسي العام يسير مرافقاً للشريان الحرقفي .

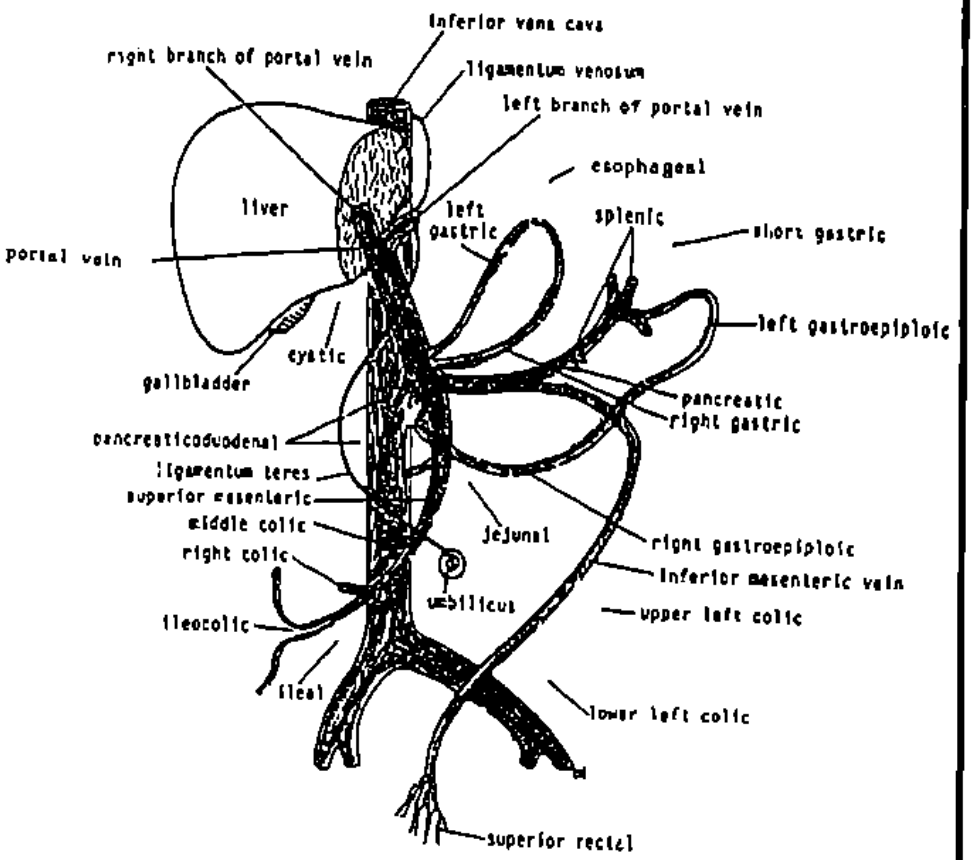

الدورة الباب يـــة

عن كتاب : Richard Snell, Clinical Anatomy

٢ ـ الوريد الأجوف السفلي I. V. C. . وقد سبق الحديث عنه .

٣ ـ النظام الوريدي البابي«Portal Venous System» :

والوريد البابي«Portal Vein»: عبارة عن وعاء ضخم يتلقى الدم من جميع أحشاء البطن ما عدا الكبد والكلية ، ويتكون من اتحاد ثلاثة أوردة كبيرة هي :

ـ الوريد الطحالي«Splanechic Vein».

ـ الوريد المساريقي العلوي«Superior Mesenteric».

ـ الوريد المساريقي السفلي«Inferior Mesenteric».

إن كل خميلة من خمائل الأمعاء تحتوي على شرين رفيع ووريد دقيق ، ووعاء لمفي ، وشعيرات ، تتحد الوريدات الصغيرة لتشكل أوردة وتتحد هذه الأوردة بدورها لتكون أوردة أكبر تشكل روافد للوريد المساريقي العلوي الذي يمر خلف البنكرياس ، ويتابع سيره ليصبح يعرف « بالوريد البابي » بعد أن يلتقي بالوريد الطحالي خلف البنكرياس ، ثم تصب في هذه القناة الوريدية (الطحالي والمساريقي العلوي) .

الأوردة القادمة من المعدة ، ثم تتلقى بعض أوردة المريء ، ولهذا فإنه إذا حدث إنسداد في الدورة البابية فإن شريان المريء المتفرع من الشريان المعدي الأيسر يتمدد ويؤدي إلى ظهور دوالي المريء ، ويتلقى الوريد البابي كذلك الوريدين المعديين الأيمن والأيسر .

والوريد الطحالي عبارة عن إتحاد ستة أوردة طحالية ، وبعد أن يتلقى الأوعية الصغيرة«Vasa Brevia»والوريد المعدي ـ التربي«Epiploic»يسير أسفل الشريان الطحالي ليتوضع على مدخل الكلية اليسرى ، وهو ضخم ومستقيم ، ويتلقى روافد من البنكرياس والمعدة .

ويسير الوريد البابي بمحاذاة شرايين الكبد والقنوات الصفراوية ليصل مدخل الكبد«Hilium»حيث يتفرع إلى فرعين : أيمن وأيسر ، ثم يتفرع إلى شعيرات صغيرة كالشريان . وبعد أن يدخل الدم هذه الشعيرات داخل الكبد

يتجه إلى الأوردة فوق الكبدية«Sus - Hepatic»التي تصب في الوريد الأجوف السفلي I. V. C. الذي يصب في الأذين الأيمن من القلب .

ويطلق اسم الدورة البابية على مثل هذا الوعاء الذي ينتهي من طرفيه بالشعيرات ، حيث يتكون في الواقع من إتحاد الشعيرات الموجودة في اعضاء القناة الهضمية (الأمعاء والمعدة) . والبنكرياس والطحال ، وينتهي داخل الكبد بشبكة من الشعيرات الدموية التي تتحد لتشكل الأوردة فوق الكبدية .

وللدورة البابية أهمية كبرى ، إذ أنها تعمل على نقل العناصر الغذائية التي يتم امتصاصها من الطعام في الأمعاء إلى الكبد قبل أن يتم نقلها إلى الدورة الدموية داخل الجسم ، حيث يقوم الكبد بوظائفه الفسيولوجية المهمة عليها ، حيث يعمل على مراقبتها وتحويلها ، وفصل وطرد العناصر غير المرغوب فيها أو السامة قبل إستيعابها في الدورة الدموية .

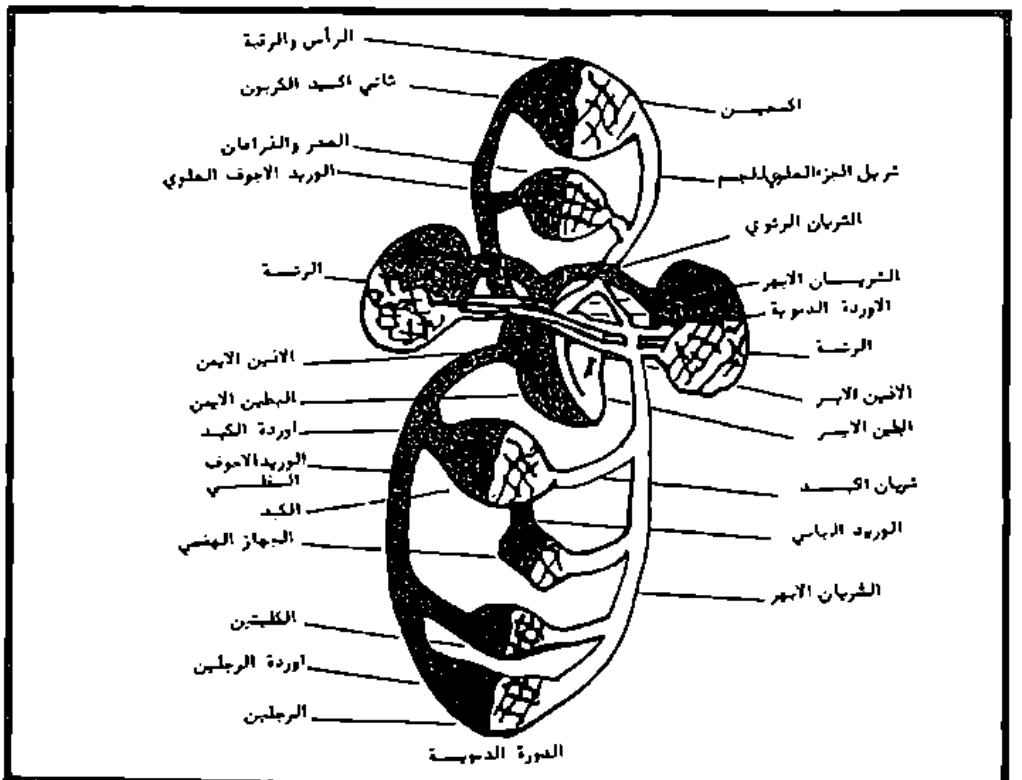

الشعيرات الدموية Capilaries

عبارة عن قنوات دقيقة جداً ، تشبه الشعر يتراوح قطرها ما بين ٠,٠٠٧ ـ ٠,٠١٤ ملم، ويتراوح طول الشعيرة ما بين ٠,٥ ـ ١ ملم ، ويتكون جدارها من طبقة خلوية واحدة ، يبلغ عددها عشرة بلايين شعيرة ، وطولها مجتمعة حوالي ٨٠ ألف كم . ومساحتها مجتمعة حوالي ٥٠٠ م^{٢} .

وتعتبر مفتاح الجهاز الدوري الدموي حيث تربط الشرايين الصغيرة بالأوردة الصغيرة ، وتمتاز بالنفاذية التي تسهل انتشار العناصر الغذائية والفضلات والغازات بين الدم داخل الشعيرات وبين السائل المحيط بخلايا الجسم . وتشكل شبكة واسعة من الأنابيب الضيقة جداً ، حيث يسمح ضيق قطرها للدم بالجريان البطيء لكي يتسنى لها تأدية وظيفتها التبادلية للغازات والعناصر الغذائية ، والشعيرات تقوم بالوظائف التالية :

١ ـ تبادل الغازات بين الدم وأنسجة الجسم .

٢ ـ تبادل العناصر الغذائية وحواصل الإستقلاب بين الدم والجسم .

٣ ـ تصفية وتنقية الدم من المواد السامة والفضلات عبر تجمع

شعيرات في الكلية تعرف بالكبَّة الكلوية .

٤ ـ خلق مقاومة طرفية أمام جريان الدم .

٥ ـ المساهمة في الحفاظ على العود الوريدي وحصيل القلب والضغط الشرياني .

الضغط الدموي داخل الشعيرات :

الضغط الدموي داخل الشعيرات ليس ثابتاً أو متشابهاً ، فهو في الطرف الشرياني حوالي ٤٠ ملم زئبق ، ويقل تدريجياً كلما اتجهنا نحو الطرف الوريدي ، فيصبح في وسطها ٣٠ ملم زئبق ، وينخفض عند الطرف الوريدي ليصل إلى ١٥ ملم زئبق . ويعتمد الضغط داخل الشعيرات على حالة الشرينات المغذية ، والأوردة ، فتوسع الشرينات يزيد من ضغط الدم داخل الشعيرات ، وبالمقابل فإن تضيق الأوردة المتصلة بالشعيرات يرفع ضغط الدم داخل الشعيرات .

وهناك عدة عوامل تؤثر على الضغط داخل الشعيرات ، هي :

١ ـ عوامل عصبية : فإثارة الأعصاب المضيقة للشعيرات تؤدي الى رفع الضغط داخلها .

٢ ـ عوامل كيماوية :

أ ـ هرمون مضاد التبول .A. D. H مضيق للشعيرات وبالتالي يرفع الضغط الدموي داخلها .

ب ـ حواصل الإستقلاب مثل ثاني أكسيد الكربون أو الهستامين وحامض اللبن توسع الشعيرات فتخفض الضغط الدموي داخلها .

جـ ـ(الأدرينالين ونور أدرينالين)يضيقان الشعيرات فيرتفع الضغط داخلها .

د ـ(الأستيل كولين)موسع للشعيرات فينخفض الضغط داخلها .

٣ ـ عوامل آلية :

أ ـ قطر الشرينات : تمدد الشرينات يؤدي إلى تدفق كمية كبيرة من الدم اليها فتوسع .

ب ـ الضغط الوريدي : ازدياد الضغط على الأوردة يمنع خروج الدم من الشعيرات اليها ، فيرتفع الضغط داخل الشعيرات .

جـ ـ الجاذبية الأرضية : تخفض الضغط داخل الشعيرات أعلى مستوى القلب ، وترفع الضغط داخل الشعيرات أسفل مستوى القلب

٤ ـ عوامل فيزيائية :

أ ـ الدفء يعمل على تمددها وإنخفاض الضغط داخلها .

ب ـ البرد يعمل على تضيقها ويرتفع الضغط داخلها .

الأوعية والعقد اللمفاوية«Lymphatic System»:

الجهاز اللمفاوي وثيق الصلة بالجهاز الدوري ، حتى أن بعض العلماء يعتبرونه جزءاً منه ، وعمل الجهاز اللمفاوي مرتبط ومتمم لعمل الدم . فالدم يسير داخل شبكة واسعة من الأوعية الدموية المغلقة التي لا تسمح بإتصال مباشر بين الدم وأنسجة الجسم .

ويتم تبادل العناصر الغذائية والغازات بين الدم وخلايا الجسم عبر جدر الشعيرات الدموية والسائل المحيط بالخلايا وهو المعروف بالسائل بين الخلايا«Interstitial Fluid»، وعند دخوله الأوعية اللمفية يدعى السائل اللمفي«Lymph»أو اللمف . وهكذا يمكن تعريف اللمف على أنه سائل بين خلوي دخل إلى الأوعية اللمفية ليتابع دورته والقيام بوظيفته المتمثلة في تمرير الاكسجين والعناصر الغذائية من الدم لخلايا الجسم ، ثم ينقل ثاني أكسيد الكربون وحواصل الإستقلاب من الخلايا إلى الدم . ويتم رشح هذا السائل في النهايات الشريانية للشعيرات الدموية لإرتفاع الضغط الاستاتيكي للدم أكثر من الضغط الاوسموزي له ، ويعود ثانية من النهايات الوريدية

للشعيرات لإنخفاض ضغط الدم الاستاتيكي فيها عن الضغط الاوسموزي للدم ، والكمية الزائدة منه تنقل عبر الأوعية اللمفاوية .

وسائل اللمف يشبه البلاسما من حيث التركيب ، ولكن توجد بعض الاختلافات مثل :

١ ـ اللمف عديم اللون لعدم احتوائه على كريات حمراء .

٢ ـ معدل البروتينات فيه أقل مما هي في الدم ، فهو يحتوي على ٣,٥ غم / ١٠٠ سم^{٣} بينما تحتوي البلاسما على ٧ غم / ١٠٠ سم^{٣} . كذلك فإن نسبة الاليومين / غلوبيولين أعلى من اللمف منها في الدم .

٣ ـ يحتوي اللمف على كمية أقل من مولد الليفين«Fibrinogen» والبروترومبين«Prothrombin»ولهذا لا يتخثر كالدم .

٤ ـ نسبة الشوارد كالكالسيوم والحديد أقل في اللمف مما هي في الدم .

ويتكون الجهاز اللمفاوي من :

أ ـ الشعيرات اللمفاوية .

ب ـ الأوعية اللمفاوية .

جـ ـ العقد اللمفاوية .

د ـ القنوات اللمفاوية .

أ ـ الشعيرات اللمفاوية«Lymph Capilaries»:

عبارة عن قنوات دقيقة ، ولكنها أكبر من الشعيرات الدموية بمرتين إلى عشر مرات ، وهي غير منتظمة الشكل وتتحد فيما بينها لتكون الأوعية اللمفاوية .

ب ـ الأوعية اللمفاوية«Lymphatic Vessels»:

عبارة عن أنابيب شفافة ، لها صمامات تشبه صمامات الأوردة تسمح

بمرور اللمف في إتجاه واحد فقط ، والأوعية اللمفاوية السطحية تسير بمحاذاة الأوردة ، أما الأوعية اللمفاوية الغائرة فتسير بمحاذاة الشرايين .

وتشكل أنابيب وُاردة للعقد اللمفاوية ، حيث تنقل اللمف الى مجموعات العقد اللمفاوية المتواجدة في أماكن معينة من الجسم .

اللمف القادم من الطرف الأسفل يتم نقله إلى مجموعة العقد اللمفية الموجدة في الأربية (المغبن)«Groin»، واللمف في الطرف العلوي الى مجموعات العقد اللمفية في الإبط ، واللمف في الصدر والبطن يتم نقله الى مجموعات العقد اللمفاوية الموجودة داخل الصدر والبطن ، قبل وصول الأبهر ، والسطح الأمامي بين الأضلاع ، والمساريقا .

جـ ـ العقد اللمفاوية :

عبرة عن كتلة دائرية أو بيضاوية الشكل يتراوح حجمها ما بين ١ ـ ٢٥ ملم . وتتكون من ألياف شبكية ضامة ، بينها فراغات تشكل جيوباً ، وتتكون من طبقتين : القشرة «Cortex»واللب«Medulla»، وتغلق هذه الجيوب بالخلايا اللمفاوية ، ويتصل بها خلايا بالعة«Phagocytes»، وخلايا منتجة للأجسام المضادة . والعقد اللمفاوية توجد على شكل مجموعات منتشرة في أماكن معينة من الجسم أهمها : العنق ، الإبط ، الاربية (المغبن) ، الصدر ، المساريقا . وتعتبر وسيلة دفاع أولية في الجسم تقوم بمهاجمة والتقاط الميكروبات ، ولهذا نلاحظ تورم العقد اللمفاوية القريبة من بؤرة الالتهاب .

د ـ القنوات اللمفاوية«Lymphatic Duct»:

تبدأ هذه القناة عند مستوى جسم الفقرة الصدرية الثانية عشرة ، بين الأبهر والوريد الفردي«Azygos». تتجه للأعلى على يمين الأبهر لتصل إلى الجانب الأيمن للمريء ثم تلتف خلفه لتصل أعلى الصدر . ثم تتجه عمودياً للأعلى لتنحني للأمام عبر قمة غشاء الجنب«Pleura»الأيسر لتدخل نقطة

التقاء الوريد الودجي الانسي الأيسر والوريد تحت الترقوي ، حيث تصب هناك .

وتعرف بالقناة اللمفية الصدرية ، ثم تنقسم إلى فرعين يفتح كل منهما في الزاوية بين الوريدين السابقين . وفي نهايتها لا تشتمل على صمامات ، فيندفع الدم فيها بتأثير حركات التنفس . وهي تستقبل الأوعية اللمفية القادمة من العقد اللمفاوية بين الأضلاع الخلفية اليسرى «Lef Posterior Intercostal Nodes» أي نصف الصدر الأيسر ، والأوعية القادمة من الودجي الأيسر وتحت الترقوي ، وكذلك من العقد الإربية والمساريقية . أي أنها تنقل اللمف من جميع الجسم باستثناء الذراع الأيمن ، والنصف الأيمن للصدر والرأس والعنق .

ويأتي اللمف من النصف الخلفي لجدار الصدر الى الجذع (الوعاء) اللمفي الأيمن ، واللمف من الذراع الأيمن يصب في الوعاء اللمفي تحت الترقوي ، والنصف الأيمن للرأس والعنق يصب في الوعاء اللمفي الودجي الأيمن . وتلتقي هذه الأوعية اللمفية الثلاث (الوعائي اللمفي الأيمن ، وتحت الترقوي الأيمن ، والودجي الأيمن) وتتحد معاً لتصب في الوريد العضدي ـ الدماغي «Brachio - Cephalic Vein» أو أنها تبقى منفردة وتصب في الأوردة الكبيرة : الوريد الودجي والوريد تحت الترقوي ، ثم يصبان في الوريد الأجوف العلوي فالقلب .

الأعضاء اللمفاوية

١ ـ الطحال «Spleen»:

عبارة عن عضو لمفي ، مستطيل الشكل مفرطحة ، لونه أحمر قاتم يبلغ وزنه حوالي ١٨٠ غم ، وطوله حوالي ١٢ ـ ١٥ سم ، وعرضه حوالي ٧ ـ ١٠ سم ، ويقع في الجهة العلوية اليسرى من البطن ، أسفل الحجاب الحاجز والضلع الأخير ، وهو هش ، سريع العطب والتمزق . ورغم أهميته وفوائده إلا أن الجسم يستطيع الاستغناء عنه خاصة بعد سن ٧ سنوات .

والوظائف التي يقوم بها هي :

١ ـ يساهم مع الكبد في صنع كريات الدم الحمراء عند الجنين ، ويفقد هذه الوظيفة بعد الولادة .

٢ ـ يعتبر خزاناً رئيسياً للدم ، حيث يقوم بخزن الدم على صورة مركزه ، ويفرغه في الدورة الدموية في الحالات الطارئة كالنزف .

٣ ـ يعمل على تنقية الدم من الشوائب والميكروبات بفضل الجيوب والفراغات الدموية الكثيرة المبطنة بخلايا بلعمية .

٤ ـ يعتبر مقبرة الكريات الحمراء ، وما تجدر الإشارة إليه أن الكريات الحمراء تموت قبل وصولها الطحال وليس فيه ، ولكنها تدفن فيه .

٥ ـ يلعب دوراً في المناعة بفضل العقد اللمفاوية (كريات مالبيجي) التي تصنع كريات الدم البيضاء اللمفاوية .

٢ ـ اللوزتان «Tonsils»:

وهما غدتان لمفاويتان تقعان على جانبي فتحة البلعوم ، تتكون كل منهما من خلايا لمفية ، وتغطى بغشاء مخاطي ؛ بينما قاعدتها مغطاة بنسيج ليفي . يبلغ طولها من ١,٥ ـ ٢ سم ، لونها يميل إلى الإحمرار ووظيفتها غير معروفة تماماً ، ولكنها تلعب دوراً في تزويد الجسم بالمناعة ، حيث تقوم بمهاجمة الجراثيم الداخلة اليه ، وتعتبر خط الدفاع الأول ، حيث هي أول ما يتحرك لمقاومة الجراثيم ، ولهذا فهي كثيرة التعرض للإلتهاب . ونظراً لخطورة التهابها الذي قد يؤدي الى الاصابة بالروماتيزم ثم القلب فالكلى ، فإنه يجب مراقبتها بعناية ، وفي الوقت الذي تشكل فيه بؤورة للالتهاب المزمن أو المتكرر يحسن إستئصالها ، أما إذا لم يتعد التهابها ٣ مرات سنوياً فيمكن معالجتها والإبقاء عليها كوسيلة دفاعية أولى .

٣ ـ غدة التيموس :

سنتكلم عنها عند الحديث عن الغدد الصماء .

الفصل السادس

الجهاز التنفسي

RESPIRATORY SYSTEM

لكي يحافظ الجسم على حياته واستمراريته فإنه يحتاج إلى عدد كبير من العناصر والمواد ، إلا أن الحاجة الماسة والأهم هي استمرار التزود بالأكسجين ، لأنه ضروري لجميع عمليات التغذية وانتاج الطاقة اللازمة لحياة خلايا الجسم ، الذي لا يستطيع الإستغناء عن الأكسجين أكثر من ثوان .

إن عملية إدخال الأكسجين إلى الرئتين ومنها إلى الأنسجة البدنية ، وعملية نقل ثاني أكسيد الكربون من هذه الأنسجة عبر الدم إلى الرئتين وطرحه خارج الجسم تدعى « التنفس » . والتنفس أو التهوية الرئوية تتم بواسطة جهاز خاص ومتكامل ، هو الجهاز التنفسي ، وهو يتألف من عدة أعضاء هي :

اولاً :

القفص الصدري : عبارة عن صندوق مقفل ، محاط بجهاز واقٍ صلب ، وجهاز حركي ـ عضلي ـ عظمي ، مخروطي الشكل ، له فتحتان ؛

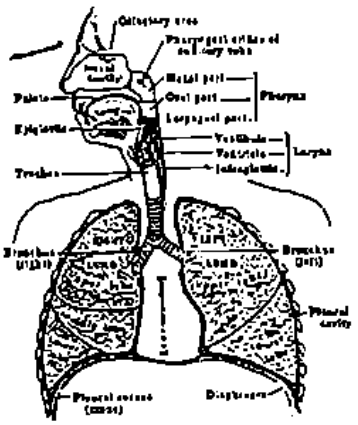

DIAGRAM OF RESPIRATORY SYSTEM

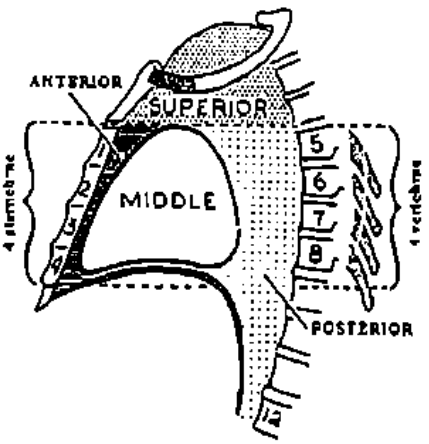

SUBDIVISIONS OF MEDIASTINUM

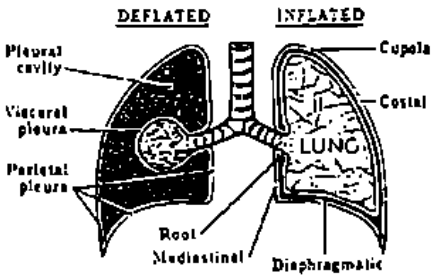

PLEURAL CAVITY AND PLEURA

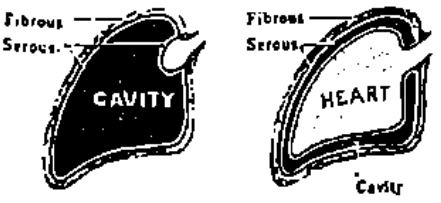

FIBROUS AND SEROUS PERICARDIA

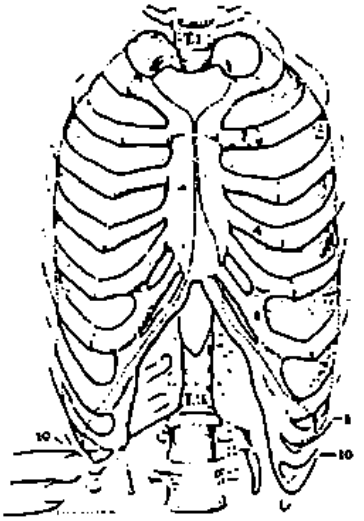

EXTENT OF PLEURA

الأولى علوية ويمر منها الرغامي والمريء والأوعية الدموية الكبيرة المتجهة للعنق والرأس، والعصب الحجابي، والعصب الرئوي - المعدي (العاشر)، والثانية سفلية، وهي محكمة الإغلاق بواسطة عضلة الحجاب الحاجز.

ويتكون الهيكل الصدري من الخلف من اثني عشرة فقرة، يخرج منها ١٢ زوجاً من الأضلاع، تتصل السبعة أزواج الأولى منها من الأمام بالقص، والثلاثة أزواج التالية (٨، ٩، ١٠) تتصل بالغضروف وتدعى الأضلاع الكاذبة، بينما لا يتصل الزوجان الأخيران من الأمام بأي شيء، ولهذا تسمى الأضلاع العائمة أو الطائرة.

أما الجهاز العضلي التنفسي فأهم عضلاته: الحجاب الحاجز، وهو رقيق وعريض ويفصل بين الصدر والبطن، ويحتوي على ثلاث فتحات تسمح بمرور الشريان الأبهر، والوريد الأجوف السفلي، والمريء، وفتحات أخرى صغيرة تسمح بمرور الأوردة الفردية «Azygos».

والعضلات الوربية (بين الأضلاع). وهذه العضلات هي عضلات التنفس في الظروف الطبيعية. أما في حالات التنفس الإضطراري أو أثناء الأعمال الشاقة فيتم تجنيد عدد من العضلات المساعدة، ففي الشهيق تستعمل العضلة الظهرية الكبيرة، والعضلة المسننة الخلفية العلوية، والعضلة الصدرية الكبيرة «Pectoral»، والعضلة القصية - الترقوية - الخشائية Sterno - Cleido - Mastoid. وفي حالة الزفير الإضطراري تستعمل العضلات الملتصقة من الخلف بالفقرات القطنية والوسط الحوضي، ومن الأمام تلتصق على الأضلاع الأربعة أو الثماني الأخيرة، وأهمها: العضلتان المائلتان الكبيرة والصغيرة والعضلة المسننة الصغيرة السفلى والمستعرضة، وكذلك العضلات المستقيمة الموازية للعمود الفقري.

ثانياً:

الأنف «Nose»: وهو الجزء الأول من الجهاز التنفسي، ويحتوي على

عضو الشم ، وهو عبارة عن نتوء صلب يغطي فتحتي المنخارين . والمنخاران عبارة عن قناتين تتجهان من الأمام للخلف وتقعان في أسفل الجمجمة ، وتوصلان الى الحنجرةالأنفية «Naso - Pharynx».

يبطن سطحهما الداخلي غشاء مخاطي سميك غني بالأوعية الدموية ، تساعده على إفراز سائل فسيولوجي تقدر كميته بنصف لتر يومياً .

وأولى وظائف الأنف هي حاسة الشم حيث يستطيع إدراك وجود الغازات الضارة أو المواد المتعفنة ، وكذلك يقوم بإدخال الهواء وايصاله الى الممرات الهوائية ، والعمل على تهيئة الهواء المستنشق وتكييفه حتى يصبح ملائماً للرئتين ، وهو ذو تركيب ملائم للقيام بهذه الوظيفة فهو يتكون من ثلاث عظمات مفتولة«Turbinate»مغطاة بغشاء شديد التروية الدموية ، وخلايا طلائية مهدبة ، مما يجعله قادراً على ملاءمة حرارة الهواء مع الحرارة الداخلية للجسم (تبريد أو تسخين) ، ويرطب الهواء وينقيه من الشوائب والجراثيم العالقة به ، وذلك بفضل المخاط الأنفي ، ثم يطرح هذه الشوائب للخارج بواسطة الأهداب . وفي حال وجود أي عائق في الطريق التنفسي الأنفي يستعمل الشخص التنفس عن طريق الفم . ومن وظائفه أيضاً طرح وإخراج إفراز الجيوب الأنفية والقناة الدمعية خارج الجسم . وهناك جيوب انفية ملحقة وهي : جيبان جبهويان ، وآخران وتديان« Sphenoid»، وهي مليئة بالهواء لتخفيف وزن الجمجمة .

ثالثاً : الممرات التنفسية بعد الأنف وهي :

البلعوم والحنجرة والرغامي والقصبتان ، والشعب الهوائية فالشعيرات الهوائية .

١ ـ البلعوم «Pharynx»:

عبارة عن أنبوب عضلي ، طوله حوالي ١٢ سم يتجه للأسفل ، تتصل به سبع فتحات هي : فتحة الفم ، وفتحتا الأنف الخلفيتان ، وفتحتا أوستاكيوس ، وفتحة الحنجرة . وهو ممر مشترك للهواء والغذاء . ويقع

أسفل القحف وخلف فتحتي المنخارين ، ويلامس من الخلف اللفافة قبل ـ الفقرية التي تعمل كأساس ينزلق عليه البلعوم والمريء أثناء عمليتي البلع وتحريك الرقبة .

جداره رقيق ، يتكون من ألياف دائرية ، وألياف طولية ، و ٣ عضلات عاصرة«Sphincters»، تسمح له بالقيام بوظيفة البلع ، حيث تعمل الألياف العضلية الدائرية، حيث تفتح عضلة البلعوم أمام اللقمة ثم تنقبض فوقها فتدفعها للأمام لتهبط بإتجاه المريء.

ويتكون جداره من نوعين من النسيج حسب الوظيفة ، فالجزء البلعومي ـ الأنفي يتكون من نسيج مخاطي (طلائي) عمادي مهدب كما في المسالك التنفسية ، أما بقية أجزائه فمبطنة بغشاء حرشفي مطبق كما في القناة الهضمية .

وطولياً يتكون من ثلاثة أجزاء هي :

أ ـ الجزء البلعومي ـ الأنفي : وهو عبارة عن لفافة«Fascia»قاعدية متينة ، تفتح من الأمام للتنفس ، أما من الخلف فتبقى متينة بالرابطة البلعومية الوسطى ، مما يبقى ممر التنفس حراً . وفي هذا الجزء تفتح قناتا اوستاكيوس على الجدار الجانبي فوق الحنك الرخو .

ب ـ الجزء البلعومي ـ الفمّي : من الخلف يتكون من الثلاث عضلات العاصرة ، ويغلق بعد بلع لقمة الطعام ، أما خارج البلع فيبقى مفتوحاً من أجل التنفس ، ومن الأمام يغلق بالثلث الخلفي للسان ، ويفصله عن الفم الغُدَّتان الأمامي (عمود الحلق الأمامي)«Pillar Of The Fauces»، ويفصله عن الحنجرة لسان المزمار .

جـ ـ الجزء البلعومي ـ الحنجري : يتكون جداره الخلفي من زوائد العاصرات الثلاث المتدلية حتى مستوى الحبال الصوتية . وعلى كل جانب من لسان المزمار يمتد غشاء مخاطي حتى الجدار الجانبي للبلعوم ، وهذا الغشاء هو ما يعرف بطيّة البلعوم ـ اللسان المزماري ، وتفصل بين الفتحة

البلعومية ـ الفميّة ، والفتحة البلعومية ـ الحنجرية . ومن الأسفل يتفرع الى فرعين ، أحدهما هضمي وهو المريء ، والثاني تنفسي وهو الحنجرة ،

ويعرف السطح السفلي للجزء البلعومي ـ الأنفي بالحنك الرخو «Soft Palate» ، ويتكون من صفاق (غشاء) يعمل بواسطة مجموعة عضلات ، تحدث تغيراً في شكله وموقعه ، ويمتاز بوجود عدد كبير من الغدد المخاطية والمصلية ، والعضلات المحركة هي :

ـ العضلة مادة الحنك « Tensor Palati Muscle ».

ـ والعضلة رافعة الحنك « Levator Palati Muscle ».

ويغطي الحنك الرخو بغشاء حرشفي مطبق على سطحه الفمّي والجزء الخلفي لسطحه الأنفي ، ويشتمل مخاطه الفمي على بعض براعم الذوق ، بينما مخاطه الأنفي مغطى بغشاء تنفسي يشتمل على غدد صغيرة مخاطية ، ونسيج طلائي عمادي مهدب .

ويقوم الحنك الرخو بوظيفة صمام ، حيث انه يغلق الجزء الفمي من البلعوم عن الفم أثناء المضغ حتى لا يعاق التنفس ، ويفصل الجزء الفمي عن الجزء الأنفي من البلعوم أثناء البلع حتى لا تمر بعض جزيئات الطعام إلى الأنف . كما أنه يلعب دوراً في تغيير نوعية الصوت أثناء الكلام ، ولا يستطيع الانسان الكلام لولا اتصال البلعوم بالفم ، إذ من غير الممكن إخراج الكلام من الأنف .

٢ ـ الحنجرة « Larynx »:

عبارة عن أنبوب عضلي يتكون من سلسلة من الغضاريف أكبرها الغضروفة الدرقية التي تظهر على شكل بروز ناتيء في الوجه الأمامي من الرقبة ، وخاصة عند الرجال ، وتدعى « تفاحة آدم » وبدايته العلوية عبارة عن عضلة عاصرة تحيط بالفتحة التنفسية ، وأسفل هذه الفتحة ، وعند المنتصف توجد الأوتار الصوتية التي يجب أن تكون مفتوحة من أجل التنفس ، ولكنها تنقفل مؤقتاً لثلاثة أسباب ، هي :

أ ـ أثناء الكلام .

ب ـ أثناء السعال الإنفجاري أو العطس .

جـ ـ أثناء بعض أنواع الجهد العضلي .

وبالإضافة إلى حركة الفتح والغلق تقوم الأوتار الصوتية بحركة أخرى هي حركة الطول والقصر فتؤدي إلى تغير في التوتر وبالتالي تغير في نبرة الصوت«Pitch»، وهذه الحركة لا تحدث إلا أثناء الحديث .

والغضاريف المكونة للحنجرة هي :

أ ـ الغضروف الحلقاني «Cricoid Cartilage»: وهو صلب الحنجرة ، ويتمفصل معه الغضروفان الطرجهاريان ، والغضروف الدرقي بمفاصل مصلية ، وهو الغضروف الفتحي (الحلقي) الوحيد في الممرات التنفسية .

ب ـ الغضروفان الطرجهاريان«Arytenoid Cartilages»: تعمل على ربط وتثبيت الأوتار الصوتية وغيرها من العضلات ، وهي على شكل هرم مقعر

جـ ـ الغضروف الدرقي«Thyroid Cartilage»: تتألف من صفيحتين مرتبطتين معاً ، أطرافها الخلفية حرة . وعلى السطح الخارجي لكل صفيحة يوجد عُرْف (نتوء) مائل ، محاط من الأعلى والأسفل بدرنة ، ونقطة التقاء الصفيحتين من الأمام تشكل نتوءاً يدعى « تفاحة آدم » .

د ـ لسان المزمار«Epiglottis»: عبارة عن غشاء ليفي ـ غضروفي ، يبرز من الحنجرة ، على شكل بيضاوي ، ويقع على الجزء الأمامي للحنجرة ، في الزاوية بين صفيحتي الغضروف الدرقي ، وخلف قاعدة اللسان .

ويمتد من طرفي لسان المزمار ثنيتان (امتدادان) طلائيان ، الامتدادان البلعومي ـ اللسان المزماري اللذان ينتهيان على الجدران الجانبية للبلعوم ، وثنيتان طرجهاريتان ـ لسان مزماريتان Arytenoid - Epiglottic«تنتهيان على

الطرف الوحشي للغضروف الطرجهاري .

ولسان المزمار عبارة عن غشاء ـ صمام ينظم عمليتي الفتح والغلق بين فتحة المزمار في الحنجرة (وهي تنفسية) ، وفتحة المريء الخاصة بالطعام .

فأثناء الأكل ، يجب أن يغلق لسان المزمار فتحة المزمار الحنجرية ليمنع مرور الطعام داخل الممرات التنفسية . فعند المضغ ترجع قاعدة اللسان للخلف ، وترتفع الحنجرة ، ويرتمي غشاء لسان المزمار على مدخل الحنجرة لكي يغلق تماماً المسالك التنفسية ، ولهذا فإن دخول جسم غريب للحنجرة أثناء الطعام نادرة جداً .

وأثناء السعال يتم خروج مفاجيء للهواء الموجود داخل الرئتين ، بسبب الفتح المفاجيء للمزمار ، ويدفع أمامه الإفرازات المخاطية المسببة للتخريش والسعال .

أما أثناء الضحك فتنفرج الأوتار الصوتية فجأة ثم تقترب ، محدثة أصواتاً متغيرة تتخللها لحظات صمت .

ومهمة الأوتار الصوتية هي احداث صوت ونغمة ، فنوعية الصوت ونغمته تعتمد على «Resonators» فوق الحنجرة ، حيث تتغير هذه بتغير وضعية الحنك الرخو واللسان ، وبالتالي تغير حجم الجزء البلعومي ـ الأنفي ، والبلعومي ـ الفمّي .

وهكذا فإن الأوتار الصوتية تكون :

أ ـ مفتوحة دائماً من أجل التنفس .

ب ـ مغلقة بالتناوب في حالات :

ـ الكلام .

ـ السعال .

ـ جهد عضلات البطن .

جـ ـ يتغير طولها فقط عندما تكون مغلقة من أجل الكلام .

٣ ـ الرغامي « Trachea »:

عبارة عن أنبوب اسطواني الشكل طوله حوالي ١٢ سم ، وعرضه حوالي ٢ سم ، وتتكون من ١٦ ـ ٢٠ غضروفية ، وتبدأ عند مستوى الفقرة الرقبية السادسة أمام الغضروف الفتخي (الحلقي) « Cricoid Cartilage » ، والحلقات الغضروفية غير مكتملة من الخلف ، فهي على شكل حرف U أو على شكل حذوة الفرس ، فتحتها للخلف حيث تتكون هذه الفتحة من ألياف عضلية ملساء تستطيع أن تضغط بخفة على كتلة الطعام الموجودة في المريء فتعطي الشعور بصعوبة البلع (الزوران) . وسطحها الداخلي مبطن بغشاء مخاطي تنفسي ، ومزود بأهداب متذبذبة ، من الأسفل للأعلى فتعمل على طرح وإخراج الإفرازات المخاطية من داخلها . وعند مستوى الفقرة الصدرية الخامسة تتفرع إلى فرعين هما : القصبة الهوائية اليمنى واليسرى . يحيط بها من الخلف المريء ، ومن الأمام في الرقبة برزخ الغدة الدرقية ، وفي الصدر الغدة الصعترية والأوعية الدموية .

وظائف الرغامي :

أ ـ تتمدد أثناء البلع لتعمل على إعادة الحنجرة إلى وضعية الراحة بعد أن تكون قد ارتفعت أثناء البلع .

ب ـ البقاء مفتوحة بفضل الغضروف الشفاف حتى لا تنخمص أثناء الشهيق .

جـ ـ تغير حجم الحلقات الغضروفية حسب الحاجة ، فعند السعال تتسع بمعدل ٣٠ ٪ بفعل ضغط الهواء على جدرانها .

د ـ طرح وإخراج الإفرازات المخاطية بفضل الأهداب المتذبذبة .

٤ ـ القصبتان الهوائيتان « Bronchi »:

عند مستوى الفقرة الصدرية الخامسة تتفرع الرغامي إلى قصبتين هوائيتين يمنى ويسرى .

أ ـ القصبة اليمنى«Right Bronchus»: تتفرع عن الرغامي بشكل يكاد يكون على استقامتها ، إذ يشكل زاوية مقدارها ٢٥° فقط عن إمتدادها

وهي أقصر وأوسع من اليسرى ، ولهذا فهي أكثر عرضة لمرور الأجسام الغريبة بما فيها الجراثيم خلالها إلى الرئة اليمنى .

وقبيل وصولها إلى مدخل«Hilium»الرئة تنقسم إلى قصبتين فرعيتين ، تدخل إحداهما الفص العلوي من الرئة ، وتدخل الثانية الفص السفلي ، وبعد دخولها المدخل (السُّرّة) الرئوي تنقسم إلى ثلاث قصيبات فرعية تدخل كل واحدة أحد أفصاص الرئة اليمنى . وتتفرع القصيبة العلوية إلى ثلاث شعب هوائية : علوية ، أمامية ، وخلفية ، وتتفرع القصيبة الوسطى إلى شعبتين قطعيتين للفص الأوسط ، والقصيبة السفلية تتفرع إلى خمس شعب هوائية تدعى الأولى منها « شعبة نلسون » ، وتنقسم هذه الشعب إلى شعب أصغر منها وهكذا إلى أن تتفرع الى شعيرات هوائية دقيقة تنتهي بالأسناخ .

ب ـ القصبة اليسرى«Left Bronchus»: أطول وأدق من اليمنى ، إذ يبلغ طولها حوالي ٥ سم ، وتتفرع عن الرغامي بشكل مائل ، بحيث تشكل مع إمتدادها زاوية ٤٥° ، ولهذا فهي أقل عرضة لمرور الأجسام الغريبة فيها . تتجه نحو سُرَّة (مدخل) الرئة أسفل قوس الأبهر ، وقبيل دخولها الرئة اليسرى تنقسم إلى قصبتين فرعيتين ، وبعد دخول الرئة تنقسم كل قصبة إلى خمس شعب هوائية تزود الفصين اللذين تتكون منهما الرئة اليسرى ، وتنقسم بدورها إلى شعب أصغر إلى أن تتكون الشعيرات الهوائية داخل الأسناخ الرئوية.

رابعاً :الرئتان «Lungs»:

الرئة عبارة عن كيس هرمي الشكل ، ارتفاعه حوالي ٢٢ سم ، وقطره من الأمام للخلف حوالي ١٩ سم ، وقطرها العرضي حوالي ٩ سم ، كثافتها أقل من كثافة الماء ، ووزن الرئة اليمنى حوالي ٧٠٠ غرام ، بينما وزن الرئة اليسرى حوالي ٦٠٠ غرام . وتتكون من حجرات هوائية صغيرة تدعى

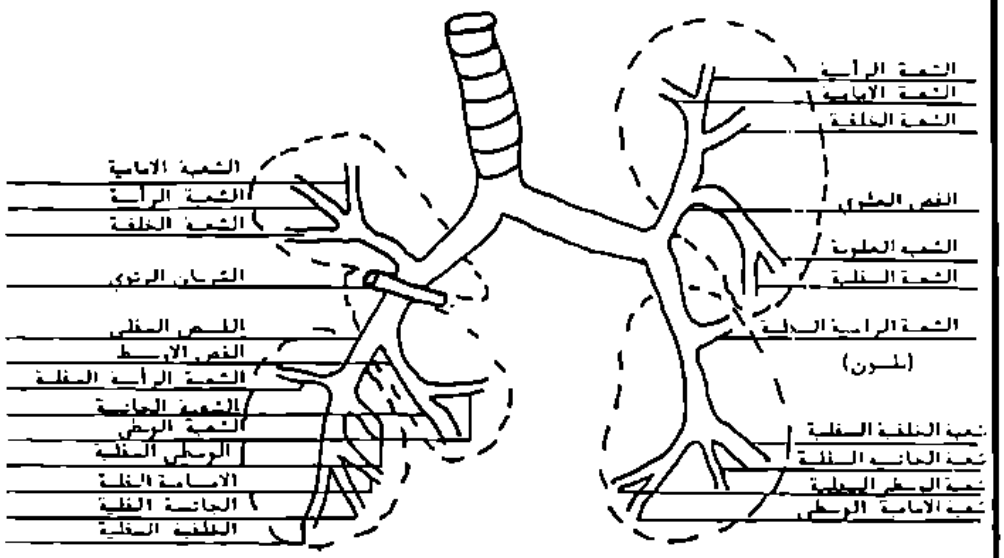

أ - الرئتان والشعب الهوائية

جـ - الحيز الذات تشريحيا

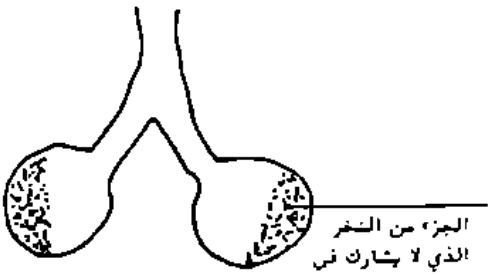

ب - الحيز الخامل فزيولوجيا

« الأسناخ » . لها وجهان جانبيان ، وقاعدة ، وقمة ، وثلاثة أطراف .

أ ـ الوجه الوحشي ، أو الجداري : وهو محدب ، ويلامس جدار القفص الصدري ، وتظهر عليه آثار الأضلاع .

ب ـ الوجه الأنسي أو الحشوي : وهو مقعر ، ويلامس الأعضاء الداخلية كالقلب ، وتظهر عليه آثارها ، وفي منتصفه توجد سُرّة (مدخل) «Hilium» الرئة التي تمر منها الأوعية الدموية والأعصاب والقصيبات الهوائية ، والعقد والأوعية اللمفاوية .

جـ ـ القاعدة : وهي معقرة ، وتلامس الكبد من اليمين ، والحدبة الكبيرة للمعدة من اليسار .

د ـ القمة : عبارة عن قبة طرفها الأمامي حاد ودقيق ، بينما طرفها الخلفي دائري وسميك ، وتوجد خارج القفص الصدري ، في مستوى أعلى من عظم الترقوة .

هـ ـ الأطراف : أمامي ، وخلفي ، وسفلي .

وتتألف الرئة اليمنى من ثلاثة أفصاص Lobes ، والرئة اليسرى من فصين .

أفصاص الرئة اليمنى :

تحتوي على ٣ أفصاص :

أ ـ الفص العلوي : يتكون من ٣ قطع (أجزاء) ، رأسي ، خلفي ، وأمامي . ويتلقى القصيبة الهوائية اليمنى التي تتفرع عن القصبة اليمنى خارج الرئة ، وعند دخولها الفص العلوي تتفرع إلى ٣ شعب ، بحيث تدخل كل شعبة قطعة .

ب ـ الفص الأوسط : ويتلقى القصيبة الهوائية الوسطى التي تتفرع إلى شعبتين هوائيتين تقسمانه إلى قطعتين إحداهما جانبية صغيرة ، والأخرى وسطى كبيرة .

جـ ـ الفص السفلي : يتكون من خمسة أفصاص يتزود كل فص بشعبة هوائية تنقسم بدورها إلى شعب أصغر .

أفصاص الرئة اليسرى :

تنقسم الى فصين اثنين فقط :

أ ـ الفص العلوي : وهو يشبه الفص الأيمن ، حيث أنه يحتوي على ثلاث قطع لكل منها شعبة هوائية .

ولكن في الجزء السفلي من الفص العلوي يوجد فص صغير مرتبط به ، يقسم إلى قطعتين : علوية وسفلية ، فيكون الفص العلوي الأيسر يحتوي على خمس قطع .

ب ـ الفص السفلي : يتكون من خمس قطع ، لكل قطعة شعبة هوائية . وبذلك يكون عدد القطع في كل رئة عشرة قطع وعشرة شعب هوائية . ويفصل بين كل فصين أخدود أو ثلم«Scissure».

وتختلف الرئتان فيما بينهما من حيث الشكل والحجم ، فالرئة اليمنى تحتوي على ثلاثة أفصاص ، بينما اليسرى تحتوي على فصين فقط ، والرئة اليمنى أقل إرتفاعاً من اليسرى بسبب بروز الكبد للأعلى فيضغط عليها ، ويوجد في الرئة اليسرى إنخساف كبير على سطحها الإنسي (الداخلي) بسبب بروز غشاء التامور وبداخله القلب جهة اليسار ، ويوجد الفُرضة (الثُلمة)«Notch»القلبية مقابل الضلع الخامس الأيسر ، لذا فإن الرئة اليسرى أصغر حجماً ووزناً من الرئة اليمنى .

الأسناخ الرئوية«Alveoli»:

عبارة عن تجاويف أو فراغات هوائية ، ذات جدر رقيق ، يتم داخلها تبادل الغازات ، ومزودة بشعيرات دموية من الشريان الرئوي وليس من الشريان الشعبي«Bronchial». يتراوح قطر الحويصلة الواحدة ما بين ٠,١ ـ ٠,٣ ملم ، وتتكون الرئة من حوالي ٣٠٠ ـ ٤٠٠ مليون حويصلة هوائية .

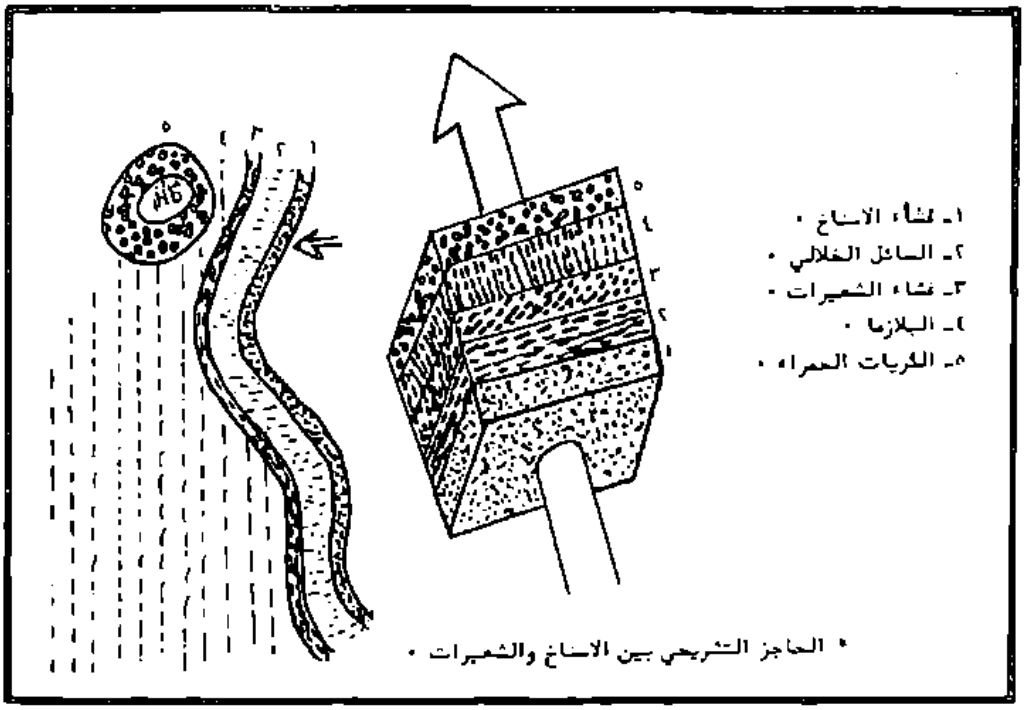

• الحاجز التشريحي بين الأسناخ والشعيرات .

تبلغ مساحتها الإجمالية حوالي ٥٠ م^{٢} . وتشتمل هذه الأسناخ على ألياف ضامة مطاطية ، ترتبط فيما بينها بمادة بروتينية أو متعددة السكاكر ، ويحيط بها غشاء من الكولاجين المطاطي الشبكي ، ويبطنها من الداخل طبقة واحدة من الخلايا الطلائية المنبسطة ، وتتصل فيما بينها بواسطة ثقوب متناهية الصغر .

يسير على الغشاء المحيط بالأسناخ شبكة من الشعيرات الدموية ، تعتبر من أغنى شعيرات الجسم ، إذ تستطيع أن تضخ ٤,٠لتر دم في الدقيقة الواحدة أثناء الراحة ، ترتفع هذه الكمية إلى ٣٠ لتر / دقيقة أثناء التمارين الرياضية أو الأشغال الشاقة ، وهذا ما يجعل من الرئتين مخزناً احتياطياً للدم يختزن حوالي ٢٥ ٪ من الدم الموجود في الجسم .

وفي داخل هذه الأسناخ يتم تبادل الغازات بين الدم والرئتين ، وعلى سطحها يتم إفراز مادة السيورفاكتانت«Surfactant»التي تسمح ببقاء الرئة في حالة انتفاخ ، وتحول دون انخماصها ، وكذلك يلعب دوراً مهماً في قتل الفيروسات واكساب الجسم المناعة .

ويمكن ايجاز وظائف الرئة بما يلي :

أ ـ تزويد الجسم بالأكسجين ، وتخليصه من ثاني أكسيد الكربون (التنفس)

ب ـ صناعة مادة البروستاغلاندين«Prostaglandin»ذات التأثير القابض والمضيق للأوعية الدموية .

جـ ـ صناعة مادة السيورفاكتانت«Surfactant»السابقة الذكر .

د ـ تنشيط بعض المواد مثل الأنجيوتنسين .

هـ ـ استقلاب بعض المواد بعد أخذها من الدم مثل : برادي كينين ، وسيروتونين ، ونور أدرينالين ، وأستيل كولين .

و ـ تحتوي على جهاز حال لليفين«Fibrinolytic»لحل الخثرة الدموية في الأوعية الدموية الرئوية .

خامساً : غشاء الجنب «Pleuro»:

عبارة عن غشاء ليفي ـ مصلي.يتكون من ورقتين رقيقتين ، تتألف كل منها من طبقة واحدة من الخلايا الطلائية لتسمح لهما بالإنزلاق . والورقتان إحداهما داخلية أو حشوية«Viscerale»رقيقة ، تحيط بالرئة ، وتلتصق بالوجه الخارجي لها ، وتغور عميقاً في الأثلام بين الأفصاص الرئوية . أما الورقة الثانية فهي خارجية أو جدارية«Parietal»، وهي أسمك من الأولى ، وتلتصق بالجدار الداخلي للقفص الصدري ، ومن الأسفل تمتد فوق الحجاب الحاجز ، ومن الأعلى تشكل تجويفاً أو قمة«Cul - de - Sac»، ومن الداخل تغطي وجه الرئة الخارجي ، ومن الخارج تبطن الوجه الداخلي لجدار القفص الصدري ، والأضلاع . والورقة الجدارية تشكل بين حدبة الحجاب الحاجز والوجه الداخلي للأضلاع ميزابة (قناة) نصف دائرية تعرف بالجيب الضلعي ـ الحاجبي«Costo - Diaphragmatic Sinus». ويوجد بين الورقتين الحشوية والجدارية فجوة معدومة ، ذات ضغط سالب ، وهي مغلقة بشكل

تام ، ولا يوجد بداخلها سوى كمية قليلة من سائل مصلي تفرزه خلايا ورقتي غشاء الجنب ، يعمل على توفير سطح انزلاقي هام ، حيث يعمل على ترطيب وجهي الورقتين مما يسمح لهما بالإنزلاق على بعضهما البعض دون احتكاك بينهما ، كما أنه يعمل على تغذية خلايا الورقتين . والفجوة المعدومة يمكن أن تمتليء بالهواء فيحدث ما يسمى « بالاستروا ح » «Pneumo Thorax»، أو بالسائل في حالة الإصابة بذات الجنب«Pleurisy»، والكيس الجنبي فيه فتحة عند الوجه الداخلي للرئتين تدخل منها الأوعية الدموية والأعصاب والشعب الهوائية .

ترتبط الورقة الجدارية بجدار القفص الصدري بواسطة روابط تشكل ما يعرف « باللفافة الصدرية «Endothoracic Fascia»، وتهبط للأسفل لتلامس الحجاب الحاجز ثم تصعد للأعلى على التامور لتغطي الحيزوم «Mediastinum»، وهي لا تتحرك أثناء عملية التنفس، وإنما الورقة الحشوية هي التي تتحرك مع الرئة ، ومربوطة بالجدارية بروابط كثيرة .

العلاقة التشريحية بين الجهازين التنفسي والدوري

إن عمليتي تبادل الغازات والعناصر الغذائية وحواصل الإستقلاب تتم بفضل تظافر جهود جهازين يحتوي كل منهما على العديد من الأعضاء ، وتوجد بينهما صلات وثيقة تشريحياً ووظيفياً ، وذلك عن طريق دورتين دمويتين رئويتين ؛ إحداهما وظيفية والأخرى مغذية .

أولاً : الدورة الدموية الرئوية الوظيفية :

وهي عبارة عن مجموع الأوعية الدموية من شرايين وشعيرات وأوردة ، تعمل على نقل الدم المختزل من القلب الأيمن إلى الرئتين حيث تتم أكسدته وعودته عبر الأوردة الرئوية إلى الأذين الأيسر من القلب .

١ ـ الشريان الرئوي :

يصدر من البطين الأيمن ، وعلى مسافة ٥ سم من القلب ، يتفرع الى فرعين : أيمن وأيسر ، يتجه كل شريان الى الرئة التي في جهته ، ثم ينقسم كل منهما إلى شرينات أصغر ، وليس هناك أي اتصال او تفاغر بين هذه

الشرينات ، ولهذا لا توجد دورة دموية داعمة«Suppleance»في حالة إصابة جزء منها بإصابة .

٢ ـ الشعيرات الدموية الرئوية :

ربما تكون أدق الشعيرات في الجسم ، وهي ذات جدار رقيق ، وهذا ما يفسر نفوذيتها العالية ، وتستطيع أن تضخ ٤ لتر دم في الدقيقة أثناء الراحة ، ترتفع هذه الكمية إلى ٣٠ لتراً أثناء التمارين الرياضية أو الأشغال الشاقة ، وهذا ما يجعل من الرئتين خزاناً حقيقياً للدم يتسع لحوالي ٢٥ ٪ من الدم الكلي للجسم . وهذه الشعيرات تحيط بالأسناخ ، وتلتصق بجدارها لتسهيل عملية التبادل الغازي ، وهي إما فروع من شرايين الممرات الهوائية ، أو تفرعات للشرايين الرئوية .

وهناك حاجز بين داخل (لمعة الأسناخ ولمعة الشعيرات يجب على الغازات أن تمر به أثناء عملية التبادل ، ويتكون من جدار الأسناخ ، يحيط به سائل بيني (خلالي) يفصله عن جدار الشعيرات الدموية الخارجي والطلائي ، ثم يليه البلاسما وأخيراً غشاء الكريات الحمراء ، حيث يتم إرتباط الأكسجين بالهيموجلوبين داخل الكريات الحمراء .

وإذا حدث أي خلل لإحدى طبقات هذا الحاجز الفيزيولوجي ، فإن ذلك يعيق عملية التبادل الغازي ، مثل ثخانة جدار الأسناخ كما في التليف الرئوي ، او تراكم السائل الخلالي في الرئة في حالة الوذمة الرئوية ، أو زيادة حجم البلاسما ، أو نقصان عدد الكريات الحمراء كما في حالات فقر الدم .

٣ ـ الأوردة الدموية الرئوية :

يوجد في كل رئة وريدان رئويان ، يتكون كل منهما من إتحاد شبكة من الشعيرات حول الأسناخ التي ينشأ منها اوردة القطعات الصغيرة ، وتتحد هذه لتكون أوردة الأفصاص ، ثم تتحد لتشكل وريدين يصبان في الأذين الأيسر حاملة معها الدم المؤكسد .

ثانياً : الدورة الدموية المغذية :

وهي الدورة الدموية التي تقوم بتزويد الرئتين والممرات الهوائية بما تحتاج إليه من اكسجين وعناصر غذائية ، وهي تتكون من الشرايين والشرينات الخاصة بالشعب الهوائية التي تتفرع الى شعيرات دموية تتوزع على جميع خلايا الرئتين ، ثم تتحد الشعيرات الوريدية مكونة أوردة وريدية تنقسم إلى مجموعتين أمامية وخلفية ، تتحد فيما بينها لتعطي الوريد الفردي «Azygos Vein».

الفصل السابع

الجهاز البولي ـ التناسلي
URO - GENITAL SYSTEM .

يتكون الجهاز البولي من عدة أعضاء هي : الكليتين والحالبين والمثانة والإحليل .

أولاً : الكليتين «Kidney» :

يوجد في جسم الإنسان كليتان : يمنى ويسرى ، وتقع كل كلية خلف الشرب (البريتوان)«Peritoneum»في التجويف الظهري ، على جانبي العمود الفقري ، بمحاذاة الفقرات الظهرية الحادية عشرة والثانية عشرة والفقرات القطنية الأولى والثانية والثالثة .

وهي على شكل حبة الفاصولياء لونها أحمر داكن ، ذات ملمس صلب ، يبلغ حجمها ١٢ × ٦ × ٣ سم ، ووزنها عند الرجل حوالي ١٤٠ غم ، وعند المرأة حوالي ١٢٥ غم ولها سطحان محدبان أحدهما أمامي ـ وحشي ، والثاني خلفي ـ إنسي .

ولها طرفان ؛ أحدهما وحشي محدب للخارج ، والثاني انسي مقعر للداخل .

ولها قمتان (قطبان) ؛ أحدهما علوي والآخر سفلي .

الموقع والحدود :

تقع على جانبي العمود الفقري ، عند مستوى الفقرة الظهرية الثانية عشرة حتى الفقرة القطنية الثالثة بالنسبة للكلية اليمنى ، أما الكلية اليسرى فمن الفقرة الظهرية الحادية عشرة حتى الفقرة القطنية الأولى أو الثانية ، ومن الأمام مقابل الضلعين الحادي عشر والثاني عشر ، والى الأعلى من الشوكة الحرقفية بمسافة ٥ سم من جهة اليسار و ٤ سم من جهة اليمين ، ويقع على سطحها الأمامي الأعضاء التالية :

ـ الكلية اليسرى : الطحال وذنب البنكرياس ، والسطح الخلفي للمعدة ، والقولون الأيسر .

ـ الكلية اليمنى : الجزء الثاني للعفج ، رأس البنكرياس ، المرارة ، الكبد ، والقولون الأيمن .

وعلى طرفها العلوي توجد غدة الكظر ، أو فوق الكلوية ، وبجانب طرفها الأنسي اليمين يوجد الوريد الأجوف الأسفل ، وعلى اليسار يوجد الأبهر .

ويلاحظ أن الكلية اليسرى أعلى من اليمنى بسبب ضغط الكبد على الأخيرة . ترتوي الكلية بالدم بواسطة الشريان الكلوي المتفرع من الأبهر البطني ، ويلاحظ أن الشريان الأيمن أطول من الأيسر لأن الأبهر يسير على يسار الفقرات . والأوردة الكلوية تصب في الوريد الأجوف السفلي .

ثانياً الحالبين«Ureteres»:

عبارة عن امتداد للحوضين الكلويين ، وكل منهما يقسم الى اربعة أقسام :

ـ القسم القطني ، والقسم الحرقفي ، والقسم الحوضي ، والقسم المثاني .

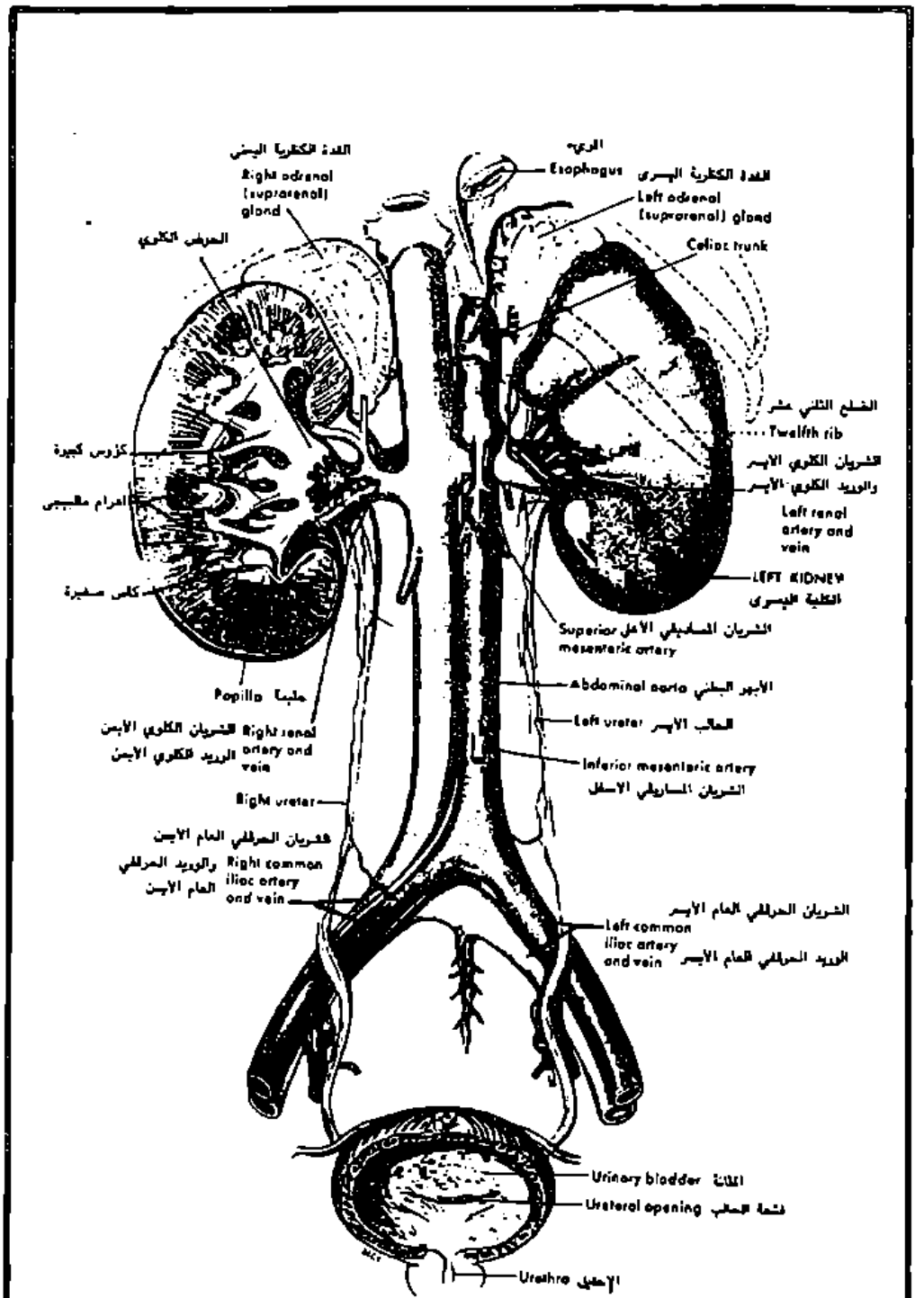
المريء
Esophagus
الغدة الكظرية اليسرى
Left adrenal (suprarenal) gland
الغدة الكظرية اليمنى
Right adrenal (suprarenal) gland
الحرقف الكلوي
Celiac trunk
الضلع الثاني عشر
Twelfth rib
الشريان الكلوي الايسر والوريد الكلوي الايسر
Left renal artery and vein
LEFT KIDNEY
الكلية اليسرى
الشريان المساريقي الأعلى
Superior mesenteric artery
الابهر البطني
Abdominal aorta
الحالب الايسر
Left ureter
الشريان المساريقي الاسفل
Inferior mesenteric artery
حليمة
Papilla
الشريان الكلوي الايمن والوريد الكلوي الايمن
Right renal artery and vein
Right ureter
الشريان الحرقفي العام الايمن والوريد الحرقفي العام الايمن
Right common iliac artery and vein
الشريان الحرقفي العام الايسر
Left common iliac artery and vein
الوريد الحرقفي العام الايسر
المثانة
Urinary bladder
فتحة الحالب
Ureteral opening
الإحليل
Urethra

ويتجه الحالب نحو الأسفل بكيفية مائلة والى الأمام ، وعند المصدر يبعد الحالبان عن بعضهما البعض ٨ سم ، وعند المصب ٢ سم فقط .

والحالب انبوب طويل ، يبلغ طوله حوالي ٢٥ سم ، وقطره من ٣ - ٥ ملم ، وفيه تضيقان أحدهما علوي عند المضيق والثاني قرب المثانة .

الموقع والعلاقة التشريحية :

أ ـ الحالب القطني :

يحده : من **الخلف** : الأعصاب التناسلية ، ومشاشات الفقرات القطنية ٣ و ٤ و ٥ .

ومن الأمام جهة اليمين : الجزء الثاني من العفج ، القولون الصاعد ، الأوعية المنوية ، وجهة اليسار : القولون الهابط ، الأوعية المنوية .

ومن الخارج : القولون .

ومن الداخل جهة اليمين : الوريد الأجوف السفلي

وجهة اليسار : الأبهر البطني .

ب ـ الحالب الوركي :

في الجهة اليمنى يوجد الشريان الحرقفي الأيمن .

وفي الجهة اليسرى يوجد الشريان الحرقفي الأولي الأيسر .

جـ ـ الحالب الحوضي :

الجزء الجداري يجاور الشريان الخثلي «Hypogastric»الأيمن والأيسر وجلد الحوض .

والجزء الحشوي يقترب من رتج دوغلاس .

د ـ الحالب المثاني :

يدخل الحالب المثانة قبل الحويصلات المنوية ثم يخترق الجدار المثاني ويفتح على تجويف المثانة على بعد ٢ سم من الحالب الآخر .

يتلقى الدم من الشرايين المنوية الحرقفية والخثلية ، والأوردة ترافق الشرايين وتحمل نفس الأسماء

ويتعصب من الضفيرة العصبية الكلوية ، والضفيرة المنوية والضفيرة الخثلية . والحالب في حركة دائمة ومستمرة على هيئة لولبية من أجل تسهيل مرور البول الى المثانة .

تركيب الحالب :

يتركب الحالب من ثلاث طبقات هي :

ـ الطبقة الخارجية وهي مصلية .

ـ الطبقة الوسطى وهي عضلية تحتوي على ثلاثة أنواع من الألياف : طولية ، ودائرية ، وشبكية .

ـ الطبقة الداخلية وهي مخاطيه .

ثالثاً : المثانة «Bladder»:

عبارة عن كيس غشائي مطاطي ، تعتبر خزاناً للبول قبل طرحه للخارج ، وهي موجودة داخل الحوض ، وفي حال ما تكون فارغة فإنها تبقى داخل الحوض عند البالغ ، ولكن عندما تمتليء تتمدد جدرانها فتصل إلى منطقة أسفل البطن أو الخثلة «Hypogastre»أما عند الطفل فتصل أسفل البطن حتى وهي فارغة

شكلها وهي فارغة مثلث أو هرمي ، لهذا فإن لها قمة ، وقاعدة ، وثلاثة وجوه وعنق ، قطرها العرضي ٦ سم ، وقطرها من الأمام للخلف ٥ ـ ٦ سم ، سعتها القصوى تصل إلى ثلاث لترات ، ولكن عندما يصبح حجم

البول بداخلها ٢٥٠ ـ ٣٠٠ مل تتم عملية تحريضها فتثير الرغبة في التبول وتتم عملية التبول .

١ ـ القمة :

تقع خلف الإرتفاق (الوصل) العاني «Pubic Symphysis»، يرتبط بالنسيج الدهني خارج تجويف البطن بالرابطة السُرية الوسطى .

٢ ـ القاعدة :

مثلثة الشكل ، يفتح عليها الحالبان من الأعلى بشكل مائل ويتكون شبه صمام ليمنع عودة البول للوراء ، وكذلك يفتح عليها الإحليل من الأسفل ، ويمر عنها الأسهران ، وهي تفصل بين الحويصلتين المنويتين ، ومغطاة بالثرب (البريتوان) ، ويفصلها عن المستقيم الأسهر والحويصلات المنوية والغشاء المستقيمي ـ المثاني .

٣ ـ السطح العلوي :

مغطى بالثرب ، ويتصل بالمعي اللفائفي أو القولون الحوضي ، وفي حالة امتلاء المثانة يندفع للأعلى ويدخل تجويف البطن .

٤ و ٥ ـ السطحان الجانبيان :

يتصلان من الأمام بالنسيج الدهني الموجود خلف العانة ، ومن الخلف تتصل بالعضلة الداخلية السادّة ، او العضلة رافعة الشرج .

٦ ـ العنق :

يتدلى جهة الأسفل ، ويتوضع على سطح البروستات العلوي .

الموقع والعلاقات التشريحية :

تقع داخل تجويف الحوض ، فيحدها من الأمام الفجوة خلف العانة ، ومن الأعلى الثرب (الخلب) الحوضي ، وبعض أجزاء الأمعاء ، ومن الخلف الرحم عند المرأة ، والحويصلة المنوية والمستقيم عند الرجل ، ومن

الأسفل توجد البروستات عند الرجل .

تركيب المثانة :

تتركب المثانة من طبقتين رئيسيتين هما من الخارج للداخل :

١ ـ الطبقة العضلية :

تتكون من ألياف عضلية ملساء تتوضع في ٣ طبقات : طولية ودائرية وشبكية ، وعند عنق المثانة تتكثف الطبقة العضلية الدائرية لتشكل عاصرة المثانة .

٢ ـ الغشاء المخاطي الداخلي :

يظهر السطح الداخلي لجدار المثانة الفارغة أحمر اللون، وبينما هو أملس ناعم عند الطفل، فإنه يبدي كثيراً من التوءات والفجوات عند البالغ، وتختفي هذه التوءات في حالة امتلاء المثانة . ويلاحظ على جدارها الداخلي المخاطي ثلاثة ثقوب؛ اثنان علويان وهما فتحتا الحالبين، وواحد سفلي وهو فتحة الاحليل، وتشكل معاً ما يسمى بـ «مثلث المثانة Bladder Trigone» .

التروية والتعصيب :

ترتوي المثانة الدم بواسطة الشرايين المثانية العلوية والسفلية، والشريان العاني المتفرع من الشريان الشرسوفي الأسفل، والأوردة تجتمع فيما بينها لتكون ما يسمى بالضفيرة الوريدية وتتعصب بالعصب الودي ونظير الودي .

رابعاً : الاحليل «Urethra»:

عبارة عن قناة طويلة ، يبلغ طولها عند الرجل حوالي ٢٠ سم ، بينما هو قصير عند المرأة إذ لا يتجاوز طوله ٤ سم ، وهو يمتد ما بين عنق المثانة إلى فتحة الإحليل الأمامية .

وعند المرأة تقع هذه الفتحة في مقدمة دهليز الفرج على بعد ١,٥ سم أسفل البظر«Clitoris»على الوجه الأمامي للمهبل ، أما عند الرجل فتقع على رأس الحشفة في نهاية القضيب . أقل قطر له هو ٧ ملم .

والإحليل عند المرأة عبارة عن جزء واحد ، بينما هو عند الرجل ثلاثة أجزاء ، هي : ـ الاحليل البروستاتي ، والاحليل الغشائي ، والاحليل الاسفنجي .

١ ـ الاحليل البروستاتي :

طوله حوالي ٣ سم ، وهو أوسع أجزاء الاحليل وأكثرها قابلية للتمدد . ويوجد على جداره الخلفي نتوء طولي يدعى العرف الجبلي الإحليلي (الشخاب)«Veru Montanum»، يوجد على جانبيه ثلمان يعرفان بالجيوب البروستاتية تفتح عليها العديد من الغدد ، وعلى قمة العرف توجد عُيَّبة «Urticle»تفتح على الإحليل ، وعلى أطراف العيبة تفتح القنوات القاذفة في الإحليل أيضاً .

٢ ـ الإحليل الغشائي «Membranous Urethra»:

وهو أقصر أجزاء الإحليل ، إذ لا يزيد طوله عن ١,٣ ـ ١,٥ سم ، وأقلها قابلية للتمدد ، وهو ثابت ، وموجود داخل اللفافة البولية ـ التناسلية ، وتوجد فيه فتحات غدد ليتري «Littré».

٣ ـ الإحليل الإسفنجي «Spongeous Urethra»:

هو الجزء الأخير من الإحليل ، والوحيد الذي يقع خارج الجسم ، وهو أطول أجزاء الإحليل ، إذ يتراوح طوله ما بين ١٢ ـ ١٤ سم . وهو أكثر حركة من بقية الأجزاء . ويوجد فيه انتفاخان (توسعان) ، الأول يوجد على الطرف الخلفي للجسم الإسفنجي ويدعى « اللب » أو « رتج اللب » ، والثاني خلف فتحة الإحليل الأمامية على بعد ٢ سم للوراء ، ويدعى « الحفرة القاربية » ، ويحدث هذا التوسع النهائي بسبب وجود صمام غيران «Guerin».

والإحليل الإسفنجي محاط بشكل تام بعضو قابل للإنتصاب يدعى « الجسم الإسفنجي » ويدخل إليه بشكل مائل من الأعلى للأسفل ومن الخلف للأمام ، وأثناء سيره بالإتجاه المائل يحدث انعطافاً يدعى « الزاوية الإحليلية» التي لا توجد إلا في حالة ما يكون في الوضعية الطبيعية، غير منتصب .

وكذلك تفتح غدد كوبر«Cowper»في« رتج اللب » الخلفي .

الموقع والعلاقات التشريحية :

١ ـ الإحليل البروستاتي :

يمر عبر البروستات ، ويقع بين الأعضاء التالية :

ـ من الأمام الجزء العلوي لعاصرة الإحليل ، والصفيحة قبل البروستاتية .

ـ من الخلف المستقيم ويفصله عنه صفاق دينون قليية «Denonvilliers».

ـ على الجوانب الصفائح العجزية ـ العانية .

٢ ـ الإحليل الغشائي :

ـ من الأمام ضغيرة سانتوريني الوريدية«Santorini».

ـ من الخلف العضلة المستعرضة العميقة للعجان ، غدد كوبر «Cow-per Glands» ، والمستقيم .

٣ ـ الإحليل الإسفنجي :

يعبر اللفافة الوسطى للعجان ، ثم يدخل الجسم الإسفنجي القابل للإنتصاب بحيث يحيط به إحاطة تامة ، ولكن عند الحشفة«Glan»يتوقف الجسم الإسفنجي ، بينما يتمر الإحليل في طريقه محاطاً بصفيحتين ليفيتين أعلى وأسفل الإحليل .

تركيب الإحليل :

يتركب من ٣ طبقات هي من الخارج للداخل :

١ ـ طبقة عضلية تتألف من طبقة عضلية دائرية ، وطبقة طولية .

٢ ـ طبقة قابلة للإنتصاب وهي الجسم الإسفنجي .

٣ ـ طبقة مخاطية داخلية .

تركيب الكلية :

بالنظر إلى مقطع أمامي بالعين المجردة تظهر الكلية أنها تتكون من ثلاثة أجزاء ، هي من الخارج للداخل :

١ ـ المحفظة :

عبارة عن غشاء ليفي يحيط بالكلية وهو غشاء أملس مقاوم وقابليته للتمدد ضعيفة ، ويدخل من سرّة الكلية حيث يبطن تجويفها ، ويستمر مع النسيج الضام للأوعية الدموية والقنوات الإفراغية .

٢ ـ الطبقة العضلية (الخلوية) :

تقسم إلى قسمين :

أ ـ القشرة«Cortex»: وهي طرفية محيطية تشتمل على :

ـ أهرام فيران«Ferrein»التي تتوضع قواعدها على قواعد أهرام مالبيجي ويبلغ عددها ما بين ٤٠٠ ـ ٥٠٠ هرم للكلية الواحدة .

ـ التيه«Labyrinthe»: وهو عبارة عن الكبب والأنابيب النفرونية ، وتتوضع بين الأهرام .

ب ـ اللب «Medulla»:

وهي مركزية ، لونها أقل إحمراراً من القشرة ، حيث يميل لونها إلى الأبيض في المركز وقرب السّرّة بسبب قلة الأوعية الدموية وكثرة الأنابيب

الكلوية التي تكون مليئة بالسائل . وتتكون من :

- مناطق هرمية قاعدتها للخارج ، وقمتها للأمام داخل الجيب « السُرّة » الكلوي ، تدعى أهرام مالبيجي«Malpighi»عددها ٨ - ٩ أهرام في الكلية الواحدة .

- اعمدة بيرتان«Columns Of Bertin»عبارة عن إمتدادات للقشرة في المساحات بين أهرام مالبيجي .

٣ - سرّة الكلية « Hilium»:

أو المدخل عبارة عن تجويف داخل الكلية يحتوي على النسيج الليفي - الدهني ، والأوردة ، والشرايين ، والأعصاب ، والكويسات ، وجزء من الحوض الكلوي « Bassinet » . يتكون جداره من ٨ - ١٠ نتوءات مخروطية ، وقمم أهرام مالبيجي ، وتدعى « الحلمات » .

التركيب المجهري للكلية : « Microscopic Anatomy » :

بعمل مقطع طولي للكلية ودراسته بالمجهر يمكن مشاهدة الوحدة الوظيفية للكلية وهو« النفرون »« Nephron »ويبلغ عدد النفرونات في الكليتين مليونين وأربعمائة ألف ٢٤٠٠٠٠٠ نفرون . وقد أمكن معرفة الاجزاء التي يتكون منها النفرون . وهي :

١ - جسم مالبيجي «Malpighian Corpuscle » :

وهو عبارة عن عضو تصفية الدم ، والرشح البلاسمي ، ويتكون من قسمين هما :

أ - محفظة بومان « Bowman's Capsule » : وهي بداية النفرون ، واسعة ومتصلة بداخل الأنبوب الكلوي ، وتصل إلى الأنبوب القريب . وتتكون من نسيج طلائي يرتكز على غشاء قاعدي .

ب - الكبّة الكلوية « Glomerulus » : عبارة عن مجموعة كبيرة من

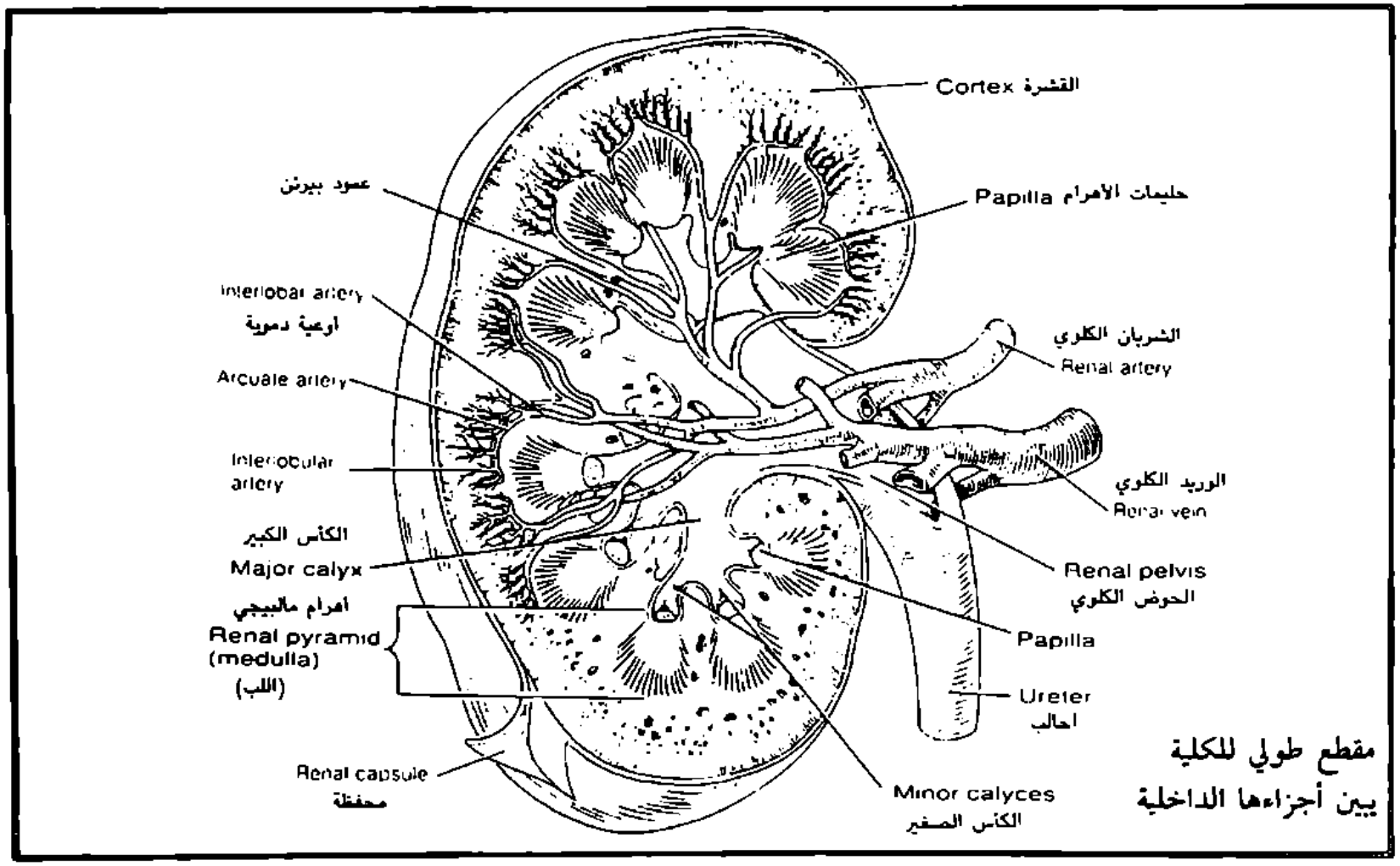

مقطع طولي للكلية
يبين أجزاءها الداخلية

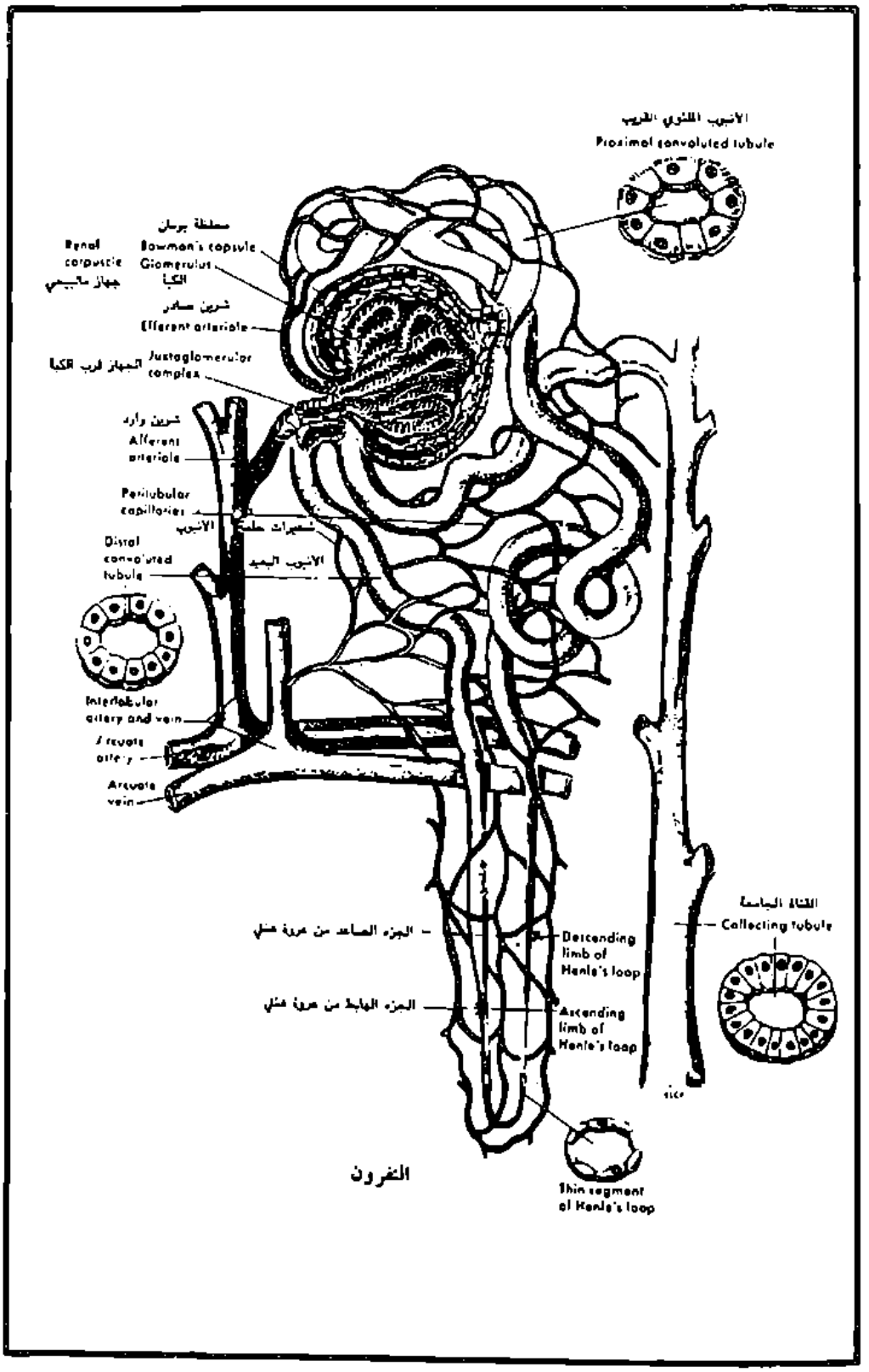
الأنبوب الملتوي القريب
Proximal convoluted tubule
محفظة بومان
Bowman's capsule
Renal corpuscle
جهاز مالبيغي
Glomerulus
الكبة
شرين صادر
Efferent arteriole
Juxtaglomerular complex
الجهاز قرب الكبة
شرين وارد
Afferent arteriole
Peritubular capillaries
الأنبوب
شعيرات حلية
Distal convoluted tubule
الأنبوب البعيد
Interlobular artery and vein
Arcuate vein
القناة الجامعة
Collecting tubule
الجزء الصاعد من عروة هنلي
Descending limb of Henle's loop
الجزء الهابط من عروة هنلي
Ascending limb of Henle's loop
Thin segment of Henle's loop
النفرون

الشعيرات الدموية داخل محفظة بومان ، وتتصل هذه الشعيرات فيما بينها بواسطة شعيرات أصغر منها ، وتتوضع بشكل ملتف على بعضها البعض بحيث تظهر وكأنها كبَّة من الأنابيب الدموية الدقيقة ، وهي جهاز الرشح الفعلي ، ويصلها الدم عن طريق شريان وارد ، ويخرج منها الدم بواسطة شريان صادر ، وهكذا يظهر أن هذه الشعيرات تقع بين شريانين .

٢ ـ الأنبوب الكلوي «Tubule» :

وهو الجزء من النفرون الذي يستقبل البول الأولي المتكون من الكبّة ، ويواجه هذا البول أثناء سيره داخل هذا الأنبوب تغيرات في التركيز للحصول على البول النهائي المطروح . ويقوم الأنبوب من أجل ذلك بثلاث وظائف هي :

ـ اعادة الإمتصاص «Reabsorption» .

ـ الإفراز «Secretion» .

ـ الإخراج «Excretion» .

ويتألف من أربعة أنابيب هي :

أ ـ الأنبوب الملتوي القريب «Proximal Convuluted Tubule» :وهو استمرار للكلية الكلوية ، ويتوضع في القشرة .

ب ـ عروة هنلي «Loop Of Henle»،وتتألف من انبوبين :

ـ انبوب هابط «Descendangt» ،وهو الأيمن ، عريض ، ويصل حتى اللب .

ـ انبوب صاعد «Ascendant» ،عمودي ، يصعد بإتجاه القشرة .

جـ ـ الانبوب الملتوي البعيد «Distal Convuluted Tubule» :يقع كلياً في القشرة ، وبجانبه يقع الجهاز قرب الكبي .

د ـ القناة الجامعة «Collective Tubule» :يسير عمودياً حتى يدخل

اللب ، وكل عدة أنابيب جامعة تصب في أنبوب مشترك يدعى انبوب بلليني « Bellini » يفتح عند مستوى الحلمات في الكؤوس الكلوية « Calices ».

ـ النفرونات قرب اللبية « Juxta Medullary Nephrons » : وهي النفرونات التي تتوضع كبيها قريباً من لب الكلية ، وتمتد فيها عرى هنلي عميقاً داخل اللب .

ـ النفرونات القشرية « Cortical Nephrons » : وهي النفرونات التي تتوضع كبيها قريباً من سطح الكلية ؛ أي في القشرة ، وتكون فيها عرى هنلي قصيرة لا تصل إلى اللب .

ـ الجهاز قرب الكبّة « Juxta Glomerular Apparatus » : يلامس الأنبوب الملتوي البعيد في بدايته كلاً من الشرين الوارد والشرين الصادر عند كبة الخاصة ، ويدعى هذا بالجهاز قرب الكبّة ، ويتألف من ثلاثة أجزاء ، هي :

أ ـ الخلايا قرب الكبية « Juxta Glomerular Cells » : توجد في الشرين الوارد ، وهي محببة ، وتكوّن طلائع الرنين « Precursors Of Renin » ، ويتم إثارة إفرازها بواسطة تمدد الشرين الوارد ، كما هو الحال في حالة زيادة تركيز الصوديوم ، وهي تفرز كذلك عامل تكوين الدم الكلوي « الايريثروبيوتيك » « Renal Erythropoietic Factor » ، الذي يتداخل مع جلوبين الدم ليشكل الهرمون المولد للكريات الحمراء ، والمعروف بالايريثروبيوتين « Erythropoietin » .

ب ـ خلايا البقعة الكثيفة « Macula Densa » وتوجد في الأنبوب البعيد بجانب الشرين الوارد .

جـ ـ الخلايا الشبكية « Lacis Cells » : وهي طويلة ورفيعة ، وتقع بجانب خلايا البقعة الكثيفة . ويعتقد أن جهاز قرب الكبة يقوم بمراقبة ضغط الدم ، وجريان الدم الكلوي ، وتوازن الأملاح وتكوين الدم .

وظائف الكلية :

تقوم بعدة وظائف للمحافظة على توازن تركيب المحيط الداخلي للجسم ، وهي :

١ ـ طرح فضلات الإستقلاب والعقاقير والمواد السامة للجسم .

٢ ـ المحافظة على توازن درجة حموضة الدم أو الرقم الهيدروجيني PH .

٣ ـ تكوين مواد جديدة مثل الأمونيا والفوسفات غير العضوية .

٤ ـ تنظيم ضغط الدم عن طريق إفراز الرنين ، والمحافظة على الضغط الاوسموزي للدم .

٥ ـ تنظيم تكوين الدم عن طريق تكوين الهرمون المولد للكريات الحمراء وهو« Erythropoietin ».

٦ ـ تعمل على إبطال مفعول بعض العناصر النشطة بواسطة خمائر معينة ، فمثلاً تبطل مفعول الهستامين بخميرة الهستامينار« Histaminase» .

٧ ـ المحافظة على توازن السوائل في الجسم .

الجهاز التناسلي عند الرجل

يتألف الجهاز التناسلي عند الرجل من الأعضاء التالية :

١ ـ القضيب « Penis » .

٢ ـ البروستات « Prostate » .

٣ ـ الخصية « Testis » .

أولاً : القضيب « Penis » :

يقع في الجزء الأسفل من القاع ، ويشتمل على جزء خلفي ، وهو « الجذر » ، وجزء أمامي وهو القضيب الحقيقي ، وينتهي من الأمام بالغدة (الحشفة) التي يوجد في وسطها فتحة مستطيلة الشكل ، وهي توصل إلى الاحليل .

ويتركب القضيب من لاحليل « Urethra » . وهو القناة الداخلية ، التي تعمل كمجرى للبول ، ثم تصبح مشتركة للبول والسائل المنوي .

يحيط بالاحليل، الجسم الإسفنجي ، الذي يشكل من الخلف انتفاخ

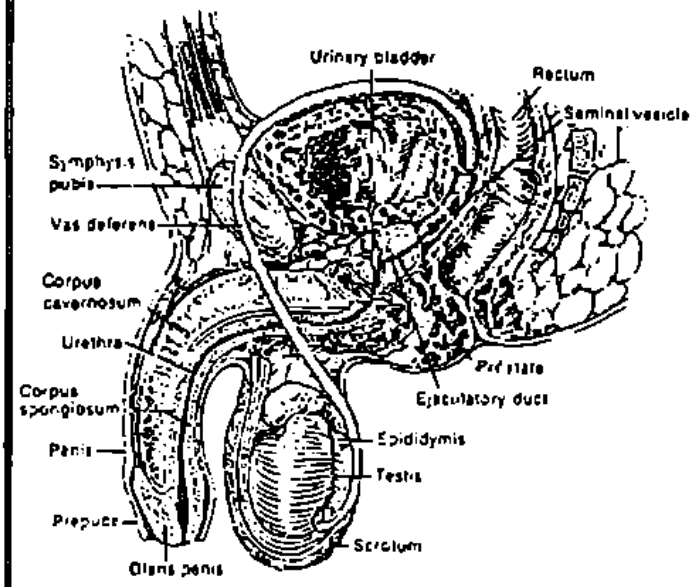

الجهاز التناسلي عند الذكر

تحديد الجنس

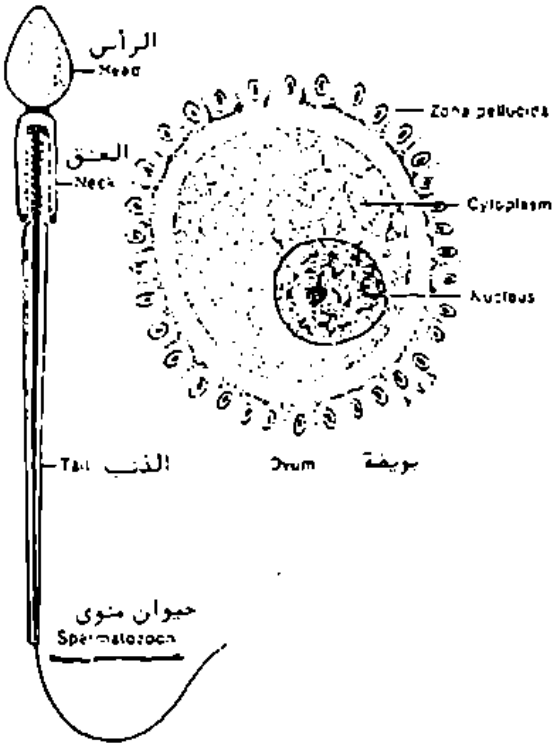

يدعى « البصلة » ومن الأمام انتفاخ آخر هو الغدة . يبلغ معدل طوله ما بين ١٢ ـ ١٤ سم . ويحيط بالجسم الإسفنجي الأجسام الكهفية ، وهي عبارة عن اسطوانتين ، تمتدان من فروع العظم العاني حتى الغدة .

ثانياً : البروستات « Prostate » :

عبارة عن غدة تحيط بالجزء الأول من الحالب ، تقع تحت المثانة ، بين المستقيم خلفا ، وعظم العانة أماماً ، وزنها ٢٥ غم . وتتألف من فصين جانبيين في الخلف ، وفصين ثانويين ؛ أحدهما في الوسط والثاني خلف الحبل المنوي . حجمها عند الشخص الطبيعي ٣ سم طولاً و ٤ سم عرضاً ، يزداد حجمها مع تقدم العمر . حتى أنها تصبح بعد سن الستين ، ضعف أو ثلاثة أضعاف حجمها الأصلي .

وظيفتها إفراز سائل حليبي الشكل ، أثناء العملية الجنسية ، وهو سائل قاعدي التفاعل ، يحتوي على دهون فوسفورية تكسبه لونه الحليبي ، وهو يعمل على تخفيف ، لزوجة السائل المنوي ليسهل حركة الحيوانات المنوية . المراكز العصبية المسؤولة عن الإثارة الجنسية ، وإفراز السائل المنوي . توجد في النخاع الشوكي في الفقرة القطنية الرابعة .

ثالثاً : الخصية « Testis » :

الخصية عبارة عن : غدة بيضاوية الشكل مائلة من الأمام للخلف ، طولها ٥ سم وعرضها ٣ سم وسمكها $2\frac{1}{2}$ سم . الخصية اليسرى أكبر قليلاً من اليمنى ، وتوجد في مستوى أقل من مستوى اليمنى ، وزنها حوالي ٢١ غم . وعلى قطبها العلوي ـ الخلفي تمتد قناة البربخ « Epididume » المطاطية الملمس .

وتتوضع الخصية في كيس الصفن الذي يتدلى خارج الجسم في قاع العجان ، وهي متحركة داخله ، غير ملتصقة بالأغشية والجلد . ويتصل بالخصية الحبل المنوي « Spermatic Cord » الذي يعبر القناة المغبنية « Inguinal Canal » ، يحيط به ثلاث طبقات من اللفائف « Fascia » الصادرة من جدار

البطن الأمامي ، ويمتد من الحلقة المغبنية العميقة إلى الخصية وبالعكس ، ويحتوي على القناتين الناقلتين « الأسهرين » « Vas Defferens » وشريان الخصية المتفرع من الأبهر البطني ، وأوردة الخصية ، والأوعية اللمفية والأعصاب الذاتية ، وغيرها من الشرايين .

والخصية تكون في بداية الحياة الجنينية بجانب العمود الفقري مع الكلية ، وفي الشهر الثالث من الحمل تهبط إلى الحفرة الحرقفية ، وفي الشهر السابع من الحمل تهبط إلى القناة المغبنية ، ولا تهبط الى الصفن الا بعد الولادة .

وإذا حدث أن لم تهبط إلى الصفن فتسمى « خصية هاجرة » ، والخصية الهاجرة لا يمكنها القيام بوظيفتها ، لأنها لا تعمل إلا في درجة حرارة أقل من درجة حرارة الجسم ، وهذه الدرجة متوفرة في الصفن إذ هي حوالي ٣٤ ـ ٣٥° م .

وهي مجاورة داخل الصفن للقنوات المنوية والأوعية الدموية والأغلفة .

فالوجه الوحشي للخصية يجاور قناة البربخ « Epididymis » .

والوجه الانسي مغطى بالطبقة الغدية « Vaginalis » .

والطرف الأمامي ـ السفلي مغطى أيضاً بالطبقة الغمدية .

والطرف الخلفي العلوي يجاور البربخ .

القطب العلوي يجاور رأس البربخ .

القطب الخلفي خارج الطبقة الغمدية ، ويرتبط بالرابطة الصفنية « Scrotal Ligament » فيثبت الخصية داخل الصفن .

الجهاز التناسلي عند المرأة

يتألف الجهاز التناسلي عند المرأة من الأعضاء التالية :

١ ـ الفرج « Vulva » :

عبارة عن فتحة مثلثة الشكل توصل إلى المهبل .

٢ ـ جبل الزهرة « Mons Veneris » :

عبارة عن مادة شحمية تحت الجلد ، على الوجه الأمامي للعانة ، ومغطاة بالشعر العاني .

٣ ـ الشفرين الكبيرين « Labia Majora » :

عبارة عن اثنائين جلديين مبطنين بالشحم ، يمتدان على جانبي دهليز الفرج ، ويلتقيان من الخلف في الملتقى الخلفي Posterior Commissure .

٤ ـ الشفرين الصغيرين « Labia Minora » :

وهما : اثناءان جلديان رقيقان ، يختبئان تحت الشفرين الكبيرين ،

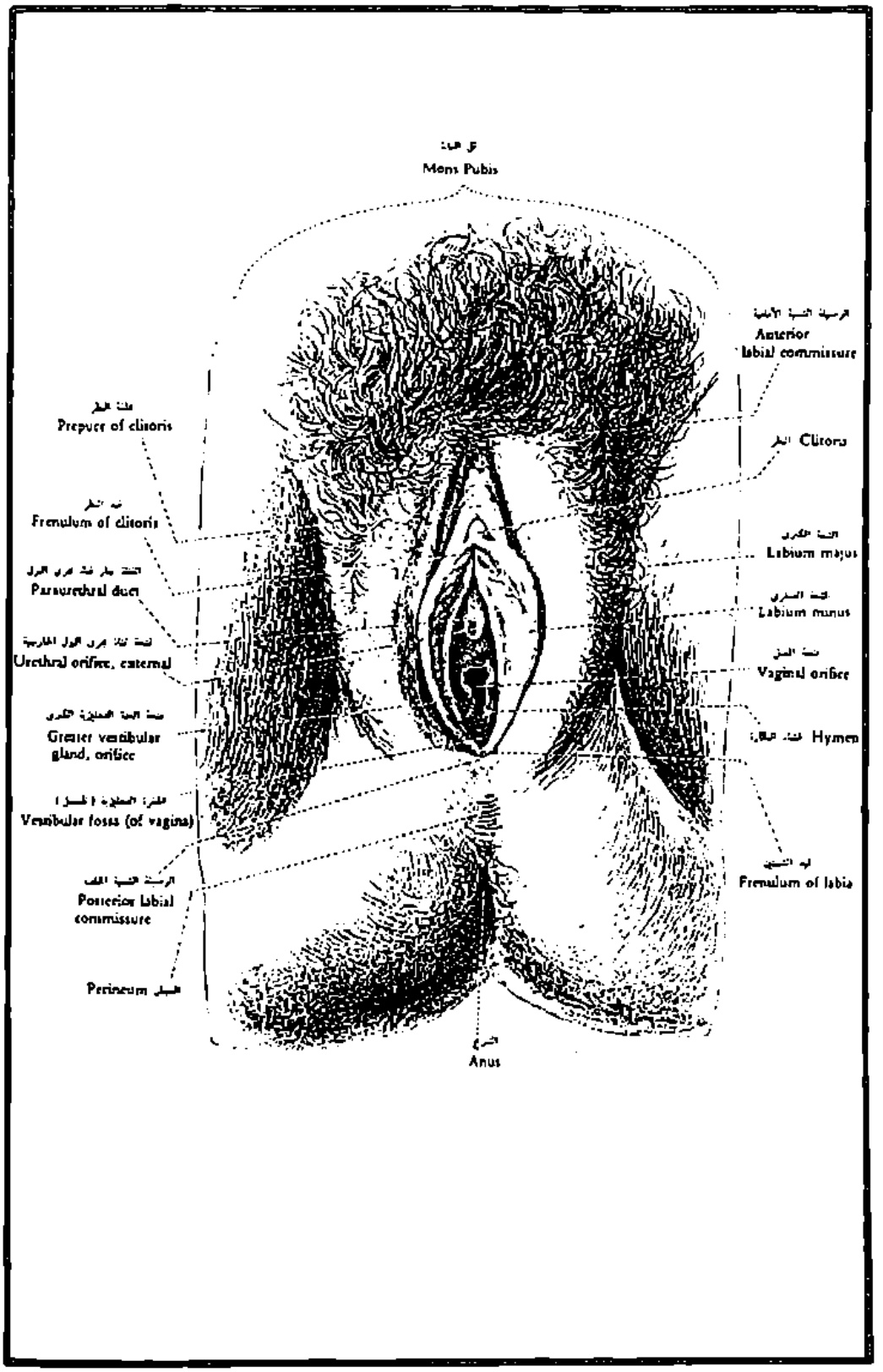
Mons Pubis
Anterior labial commissure
Prepuce of clitoris
Clitoris
Frenulum of clitoris
Labium majus
Paraurethral duct
Labium minus
Urethral orifice, external
Vaginal orifice
Greater vestibular gland, orifice
Hymen
Vestibular fossa (of vagina)
Frenulum of labia
Posterior labial commissure
Perineum
Anus

يلتقيان من الأمام فيشكلان قلنسوة البظر Prequce Of Clitoris ، ويشكل الثنيتين السفليتين منهما لجام البظر (Erenulum) .

٥ ـ البظر (Clitoris) :

عضو صغير بحجم حبة الحمص ، يقع في أعلى دهليز الفرج ، وهو شديد الحساسية ، فيلعب دوراً أساسياً في عملية التهيج ، والإثارة الجنسية .

٦ ـ دهليز الفرج :

عبارة عن منطقة مثلثة الشكل ، تغطيها الأشفار ويحتوي على فوهة صماخ الإحليل (Urethral Meatus) في الأمام ، وفوهة المهبل في الوسط يغطي فوهة المهبل غشاء البكارة الرقيق (Hymen) عند العذارى ، أو بقايا ثنية منه عند غير العذارى ، كما يشاهد على جانبي دهليز الفرج فوهات غدة بارتولان (Bartholin Gland) .

٧ ـ جسم العجان (Perineal Body) :

عبارة عن كتلة عضلية ، ليفية هرمية الشكل ، يفصل ما بين العويكشة الفرجية والشرج ، وتقدر المسافة ما بين العويكشة الفرجية والشرج ، بأربعة سنتيمترات .

يتم تعصيب الأعضاء التناسلية الظاهرة ، بالعصب الإستحيائي (Pudendal Nerue) الذي ينشأ من الأعصاب العجزية الثلاثة الأولى (S1 ، S2 ، S3) ، ثم يتفرع إلى العصب الباسوري (Haemorrhoidal N.) الذي ينقسم إلى قسمين : العجاني والبظري .

٨ ـ القاع الحوضي (Pelvic Floor) :

يتألف من عضلتين هما : الرافعة للشرج (Levator Ani Muscle) والعضلة العصعصية (Coccygeus M.) .

٩ ـ المهبل (Vagina) :

قناة عضلية ليفية ، ما بين دهليز الفرج والرحم ، وهي قناة غير

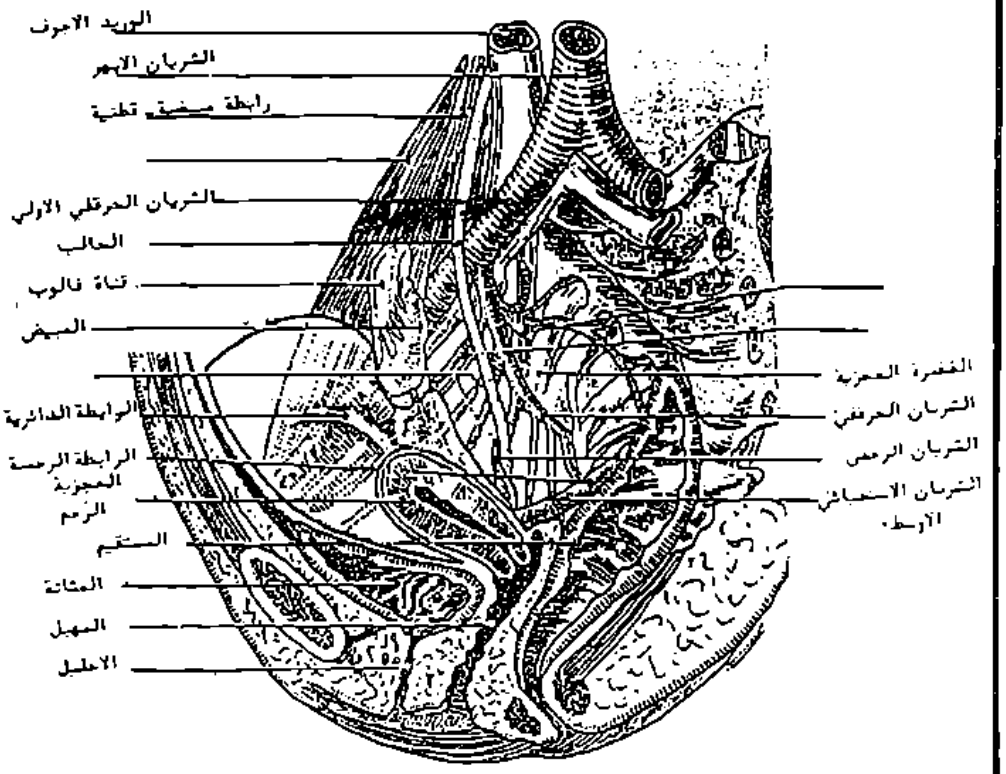

مقطع مرضي لحوض المرأة يبين الاعضاء التناسلية الداخلية .

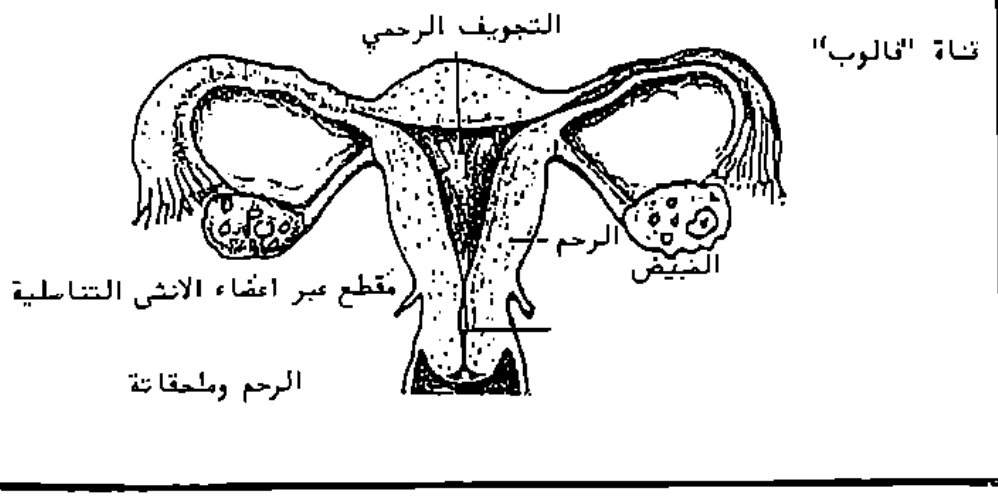

فجوية ، أي أن جدرانها تتلامس ، وتتباعد فقط عند ادخال شيء ما في قناة المهبل . شديدة المرونة وقابلة للتوسع الى حد كبير .

لا تحتوي على غدد إفرازية ، وإنما تحتوي على خلايا توسعية ، تقوم بإفراز الرطوبة اللازمة ، وتحتوي هذه الإفرازات على حامض اللبن ، الناتج عن تحلل الجلايكوجين ، بفعل العصيات اللبنية ، المعروفة باسم عصيات دودرلاين « Doderlein » التي تؤمن حموضة المهبل الطبيعية اللازمة لمنع تكاثر الجراثيم الضارة ، ويبلغ طوله حوالي ١٠ ـ ١٢ سم .

يتلقى تروية من الشريان المهبلي ، المتفرع من الشريان الحرقفي ، ومن الشريان الرحمي .

١٠ ـ الرحم « Uterus » :

عضو كمثري الشكل ، مسطح قليلاً ، يخترقه من الأعلى انبوبان هما : « نفيرا فالوب » ، بينما يتصل من الأسفل بالمهبل . يكون عادة في حالة انحراف وانعطاف أمامية ، طوله حوالي ٧,٥ سم وعرضه ٥ سم ، وعمقه من الأمام للخلف ٢,٥ سم . يتألف من قسمين رئيسيين هما : جسم الرحم وعنق الرحم ، يفصله عن المستقيم رتج دوغلاس Doglas Sac : .

يتلقى ترويته من الشريان الرحمي ، أحد فروع الشريان الحرقفي الباطني .

ويتعصب من الجملة النباتية فتصله فروع من الجذع الخثلي Hypo-gastric Plexus» ، والعصب أمام العجز « Parasacral N. » ، ومن العصب نظير الودي من S2. S3. S4 الفقرات العجزية الثانية والثالثة والرابعة .

١١ ـ نفير فالوب : « Fallopian Tube » :

قناة رفيعة طولها حوالي عشرة سنتمترات ، تبدأ من الزاوية العلوية للرحم ، تتجه جانبياً نحو الخلف لتصل إلى المبيض ، وهي تقوم بالتقاط البويضة من المبيض ، ويتم تلقيح البويضة في الثلث الجانبي الوحشي لها .

١٢ ـ المبيض :

غدة ثنائية ، مبيض على كل جانب ، تمثل الأعضاء التناسلية الأولية للأنثى . ويؤمن المبيض وظيفتين أساسيتين :

أ ـ إفراز البويضات القابلة للإخصاب .

ب ـ إفراز الهرمونات الجنسية .

وهو يشبه حبة الفاصولياء ، يقدر طوله بحوالي ٣,٥ سم ، وعرضه ٢,٥ سم وعمقه ١,٥ سم، يحتوي على الجريب الأصفر ، الذي يترك خلفه بعد زواله أثراً ندبياً ، ومع تكاثر الندب بمرور الزمن يبدو سطح المبيض مجعداً ، في نهاية مرحلة النشاط التناسلي .

يتصل القطب العلوي للمبيض ، بنفير فالوب بواسطة الهدب المبيضي ، وبجدار الحوض بواسطة الرباط المعلق للمبيض Suspensory Ligament Of Ovary ، ويتصل القطب السفلي ، بالرحم بواسطة الرباط الرحمي ـ المبيض .

يتلقى ترويته من الشريان المبيضي ، المتفرع من الأبهر البطني .

الفصل الثامن

الجهاز الهضمي
DIGESTIVE APPARATUS

يتألف الجهاز الهضمي من القناة الهضمية والغدد الملحقة بها وهي الغدد اللعابية والكبد والبنكرياس . وتمتد القناة الهضمية من الفم الى الشرج ، وعليه فهي تتكون من الفم والبلعوم والمريء والمعدة والأمعاء الدقيقة ـ والأمعاء الغليظة وأخيراً الشرج .

وحتى نستطيع تحديد أماكن وجود هذه الأعضاء بالنسبة للسطح الخارجي للبطن ، نورد موجزاً تشريحياً لمناطق البطن الخارجية .

مناطق البطن الخارجية :

يقع السطح الخارجي للبطن ما بين الرهابة « Xyphoid »وغضاريف الأضلاع من الضلع السابع الى الضلع الحادي عشر من الأعلى ، وما بين الشوكتين الحرقفيتين ، والرابطة المغبنية ، والدرنة العانية ، والوصل (الإرتفاق) العاني من الأسفل .

ويقسم البطن افقياً إلى ثلاث مناطق بواسطة خطين مستقيمين يمر العلوي من القرص« Disc »الموجود بين الفقرتين القطنيتين الأولى والثانية ،

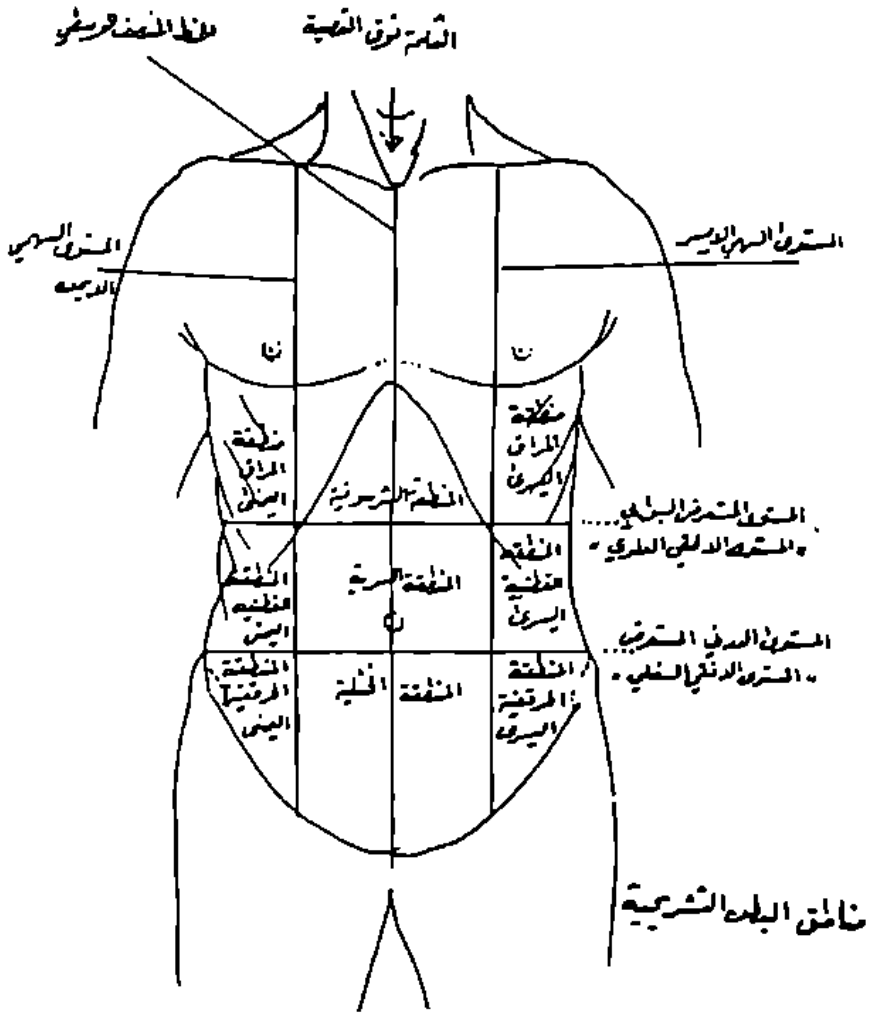

عن كتاب علم التشريح ، د. قيس الدوري.

ويعرف بالمستوى المعترض البوابي « Trans Pyloric Plane » بينما يمر الخط السفلي من السُرة عبر مستوى القرص الموجود بين الفقرتين القطنيتين الثالثة والرابعة ، ويعرف بالمستوى السُري المستعرض « Transumbilical Plane » .

وكل منطقة من هذه المناطق الأفقية تقسم طولياً إلى ثلاث مناطق أخرى بواسطة خطين طوليين يقع أحدهما أيمن الخط الوسط المار من السّرة ، والثاني الى اليسار منه ، ويمر كل منهما بصفة شاقولية في منتصف المسافة بين الشوك الحرقفي الأمامي العلوي والإرتفاق (الوصل) العاني « Symphysis Pubis » . وبذلك يصبح تسع مناطق هي :

- منطقتا المراق اليمنى واليسرى « Right And Left Hypochondria » .
- المنطقة الشرسوفية بين المنطقتين السابقتين « Epigastre » .
- منطقتان قطنيتان يمنى ويسرى « Right and Left Lumbar » .
- المنطقة السّرية بينهما « Umbilical Region » .
- المنطقتان الحرقفيتان اليمنى واليسرى « Right And Left Iliac Region » .
- المنطقة الخثلية بينهما « Hypogastre » .

أجزاء الجهاز الهضمي

أولاً : الفم « Mouth » :

عبارة عن تجويف يقع ما بين الشفتين من الأمام ، والفتحة الفميَّة ـ البلعومية من الخلف ، ويقسم إلى قسمين هما : الدهليز ، والتجويف الحقيقي .

والدهليز عبارة عن شق يفتح على الخارج من الشفاه ، ويتصل بتجويف الفم الحقيقي خلف الضرس الثالث من جانبي الفم عندما يكون الفكان مغلقين .

وتشكل الوجنتان الجدار الجانبي للدهليز، ويتكون من العضلة المبوقة «Buccinator»، ويبطنه غشاء طلائي.

أما تجويف الفم الحقيقي فله سقف وأرضية . أما السقف فيتكون من الحنك الصلب من الأمام ، والحنك الرخو من الخلف ، وتتكون الأرضية من ثلثي اللسان الأماميين ، ويوجد في وسطه بروز من غشاء طلائي يدعى « كابح اللسان » يربط اللسان بأرضية الفم . وعلى جانبي هذا الكابح يوجد

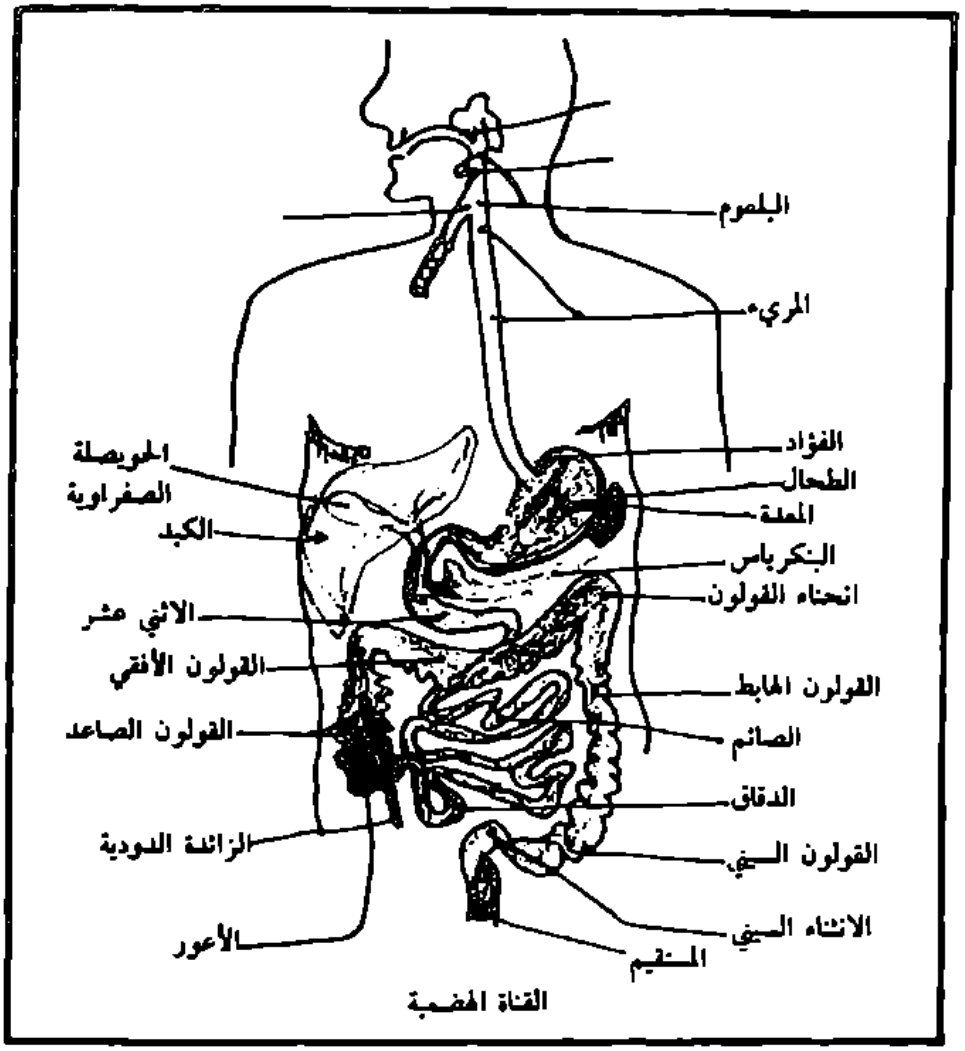

القناة الهضمية

حليمة صغيرة على رأسها فتحة القناة الواردة من الغدد تحت الفكية .

ويتلقى سقف الفم العصب الحنكي الكبير ، والعصب الأنفي ـ الحنكي ، وتتلقى أرضية الفم العصب اللساني ، وفرع من العصب الفكي ، وفرع من العصب الوجهي .

ويحتوي الفم على الأعضاء التالية : ـ اللسان ـ الاسنان ـ اللهاة .

١ ـ اللسان : « Tongue » :

عبارة عن عضو عضلي يتكون من جزئين مختلفين فيما بينهما من حيث الشكل ، والتركيب ، والوظيفة ، والمظهر ، والأعصاب المغذية ، وهما :

ـ الثلثين الأماميين : يبدآن من أرضية الفم ، ويدعى « الجزء الفمي » (الجسم .

ـ الثلث الخلفي : يشكل جزءاً من الجدار الأمامي للبلعوم ، لذا يدعى « الجزء البلعومي » (الجذر) .

ويغطي ظهر اللسان غشاء من النسيج الطلائي الحرشفي المطبق يتوضع على قاعدة ليفية ، يتصل باللسان امتدادين عبارة عن غشائين طلائيين ، أحدهما أمامي وهو « كابح اللسان » يربطه بأرضية الفم ، ويفصل بين فتحتي قناتي الغدد الفكية ، والآخر خلفي يدعى « الإمتداد اللساني ـ اللسان مزماري » يصل اللسان بلسان المزمار .

ويغذي اللسان الشريان اللساني ، ويتعصب بالعصب تحت اللساني «Hypoglossal Nerve». ويقوم بعدة وظائف هي : ـ المضغ ـ البلع ـ الكلام ، ـ الذوق .

٢ ـ الأسنان « Teeth » :

الأسنان عبارة عن أعضاء عظمية صلبة تتوضع في الفكين ، العلوي والسفلي ، والسن يتوضع داخل تجويف عظمي وبينهما غشاء وعائي دموي « الغشاء حول السن » وهو عبارة عن استمرارية الصفيحة الخاصة باللثة .

هناك نوعان من الأسنان : مؤقتة ودائمة .

أ ـ الأسنان المؤقتة :

عددها ٢٠ سناً ، حيث يحتوي كل فك على ٤ قواطع ، وناببين ، وأربع أضراس ، تبدأ في الظهور عند عمر ستة شهور ، وينتهي ظهورها عند عمر سنتين . والجدول التالي يبين زمن ظهور الأسنان :

ـ القواطع الوسطى ٦ ـ ٨ شهور .

ـ القواطع الجانبية (الضواحل) ٨ ـ ١٠ شهور .

ـ الأضراس الأولى ١٢ شهراً .

ـ الأنياب ١٨ شهراً .

ـ الأضراس الثانية ٢٤ شهراً .

شكل توضيحي :

ض . ن . ق .

2. 1. 2.	2. 1. 2.
2. 1. 2.	2. 1. 2.

ويلاحظ أن الأسنان في الفك السفلي تظهر قبل الأسنان في الفك العلوي .

ب ـ **الأسنان الدائمة :**

عدد الأسنان عند الانسان البالغ ٣٢ سناً، موزعة على الفكين العلوي والسفلى ، بمعدل ١٦ سناً في كل فك . وهي في الفك الواحد :

ـ ٤ قواطع .

ـ نابان .

ـ ٤ أضراس أولية .

ـ ٦ أضراس .

وتبدأ في الظهور عند عمر ٦ سنوات على حساب أسنان الحليب ، حيث كل سن يظهر بدلاً من سن الحليب ما عدا الطواحين (الأضراس) .

وآخر ما يظهر منها ما يسمى « بضرس العقل » ما بين ١٧ ـ ٣٠ سنة ، والجدول التالي يبين زمن ظهور كل سن :

ـ الأضراس الأولى تظهر عند عمر ٦ سنوات .

ـ القواطع الوسطى تظهر عند عمر ٧ سنوات .

- القواطع الجانبية تظهر عن عمر ٨ سنوات .

- الأضراس الأمامية الأولى تظهر عند عمر ٩ سنوات .

- الأضراس الأمامية الثانية تظهر عند عمر ١٠ سنوات .

- الأنياب تظهر عند عمر ١١ سنة .

- الأضراس الثانية تظهر عند عمر ١٢ سنة .

- أضراس العقل تظهر ما بين ١٧ - ٣٠ سنة .

وهذا شكل توضيحي لتوزيعها على الفك :

ض.	ض.	أ.	ن.	ق.	ق.	ن.	ض.	أ.	ض.
3.	2.	1.	2.		2.	1.	2.		3.
3.	2.	1.	2.		2.	1.	3.		2.

- ض تعني ضرس .

- ض. أ. تعني ضرس أمامي .

- ن. تعني ناب .

- ق. تعني قاطع .

يتوضع كل سن داخل تجويف عظمي يضيق كلما اتجهنا بإتجاه الأسفل ، ويوجد بين السن والتجويف غشاء وعائي دموي ، هو إمتداد للصفيحة الخاصة باللثة .

تركيب السن :

يتكون السن من جزئين رئيسيين هما : التاج ، والجذر ، وبينهما العنق . ونسيجياً يتكون من ٣ طبقات .

أ - منطقة التاج « Crown »:

وتتكون من ٣ طبقات هي من الداخل للخارج :

ـ اللب « Pulp » .

ـ العاج « Dentine » وهو الجزء الحساس في السن ولونه يميل للإصفرار .

ـ المينا « Enamel » وهو الجزء غير الحساس ، لونه أبيض ، يغطي التاج .

ب ـ منطقة الجذر « Root » :

ويتكون من ٣ طبقات هي من الداخل للخارج :

ـ اللب .

ـ العاج .

ـ الملاط « Cement » وهو مادة عظمية تغطي الجذر وعنق السن .

وتنغرس الأسنان في تجاويف في الفكين مخترقة اللثة ، وتتخذ شكل قوس ثلاثة أرباع الدائرة ، والأسنان العلوية تمتد إلى ما بعد الأسنان السفلية في حالة طبق الفكّين على بعضهما البعض ، ولهذا فإن أطراف الأضراس العلوية من جهة عضلات الوجه دائرية بينما الأطراف من جهة الفم حادة . والعكس صحيح بالنسبة للأضراس السفلى .

وظائف الأسنان :

تؤدي الأسنان عدة وظائف هامة هي :

١ ـ المضغ من أجل تفتيت الطعام وتسهيل عملية البلع والهضم .

٢ ـ المظهر فالأسنان تكسب الوجه منظراً جميلاً ، وتعمل على تناسق اعضاء الوجه .

٣ ـ النطق : فهناك حروف هجائية لا يمكن نطقها إلا بواسطة الأسنان مثل ش ، ث . . . الخ .

٣ ـ اللهاة «Uvula» :

عبارة عن بروز عضلي يتكون من نسيج طلائي غدّي ، مخروطي الشكل ، يتدلى من الحنك الرخو ، يبلغ طولها ما بين ١٥ ـ ٣٥ ملم ، وفي الحالة الأخيرة تتدلى لتلامس اللسان أو لسان المزمار ، وتسبب نخّة (نحنخة) مزعجة ، وحركة بلع متكررة ، وسعالاً جافاً .

وفي حالة الإلتهاب المتكرر للوز تتعرض اللهاة للإصابة بالإلتهاب ، وإذا تحول الإلتهاب إلى الحالة المزمنة يصبح انتفاخ اللهاة مزمناً قد يحتاج إلى عملية إستئصال جزئي . وفي حالة الإصابة بـ الحلق الدفتيري ، فيمكن أن تغطى بغشاء كاذب .

واللهاة غير ذات أهمية تذكر ، ومعظم المراجع الطبية تهملها ، ولكنها لا تخلو من الفائدة ، فهي تساهم في عملية الذوق ، وكذلك في إثارة الأقياء ، وهذا يفيد في حالة الرغبة في إفراغ المعدة في حالات التسمم .

ثانياً : البلعوم «Pharynx» :

سبق الحديث عن البلعوم في مبحث الجهاز التنفسي ، ولكن نشير هنا إلى أنه يتلقى شرايينه من الشريان الباتي الوحشي ، ومن الشريان الفكّي العلوي ، ويتعصب بألياف عصبية من الجهاز العصبي الودي الكبير ، ومن العصب اللساني ـ البلعومي ، ومن العصب الرئوي ـ المعدي ، ومن الحبل الشوكي .

ثالثاً : المريء «Oesophagus» :

عبارة عن أنبوب عضلي ، يعتبر استمراراً للبلعوم ، حيث يتفرع عنه عند مستوى الطرف السفلي لغضروف العظمة الخلقية «Cricoid» مقابل الفقرة العنقية السادسة ، ويمتد ليفتح على فتحة الفؤاد المعدية ، عند مستوى الفقرة الصدرية العاشرة ، يبلغ طوله حوالي ٢٥ سم ، وقطره ٢,٥ سم . ويقسم إلى ثلاثة أجزاء :

ـ المريء العنقي :

ويبدأ من الفقرة العنقية السادسة حتى بداية الفقرة الصدرية الأولى .

ـ المريء الصدري :

وهو أول الأجزاء ، حيث يدخل الصدر عند مستوى الفقرة الصدرية الأولى ، ويتجه للأسفل إلى اليسار من خط الجسم الوسط «Midline»، خلف القصبة الهوائية اليسرى ، ويبقى ملامساً لأجسام الفقرات ، ثم ينحني للأمام ماراً من أمام الشريان الأبهر الصدري ، ويلامس التامور ، ثم يخترق الحجاب الحاجز مقابل الفقرة الصدرية العاشرة .

ـ المريء البطني :

يدخل البطن بعد إختراقه الحجاب الحاجز عن مستوى الفقرة الصدرية العاشرة ، وبعد حوالي ١,٥ سم يصل إلى فتحة الفؤاد المعدية حيث يفتح عليها . وهو أقصر الأجزاء .

يتألف جدار المريء من ثلاث طبقات ، هي من الداخل للخارج :

أ ـ طبقة مخاطية داخلية تفرز سائلاً لزجاً لتسهيل عملية مرور الطعام .

ب ـ طبقة عضلية وسطى تتكون من ألياف دائرية .

جـ ـ طبقة عضلية خارجية تتكون من ألياف طولية .

والطبقتين العضليتين الدائرية والطولية تعمل على دفع الكتلة الغذائية للأسفل فتسهل عملية البلع ، وهما في الثلث العلوي عضلة مخططة ، وفي الثلثين السفليين عضلة ملساء .

أثناء سيره داخل الرقبة يقع بين الرغامي من الأمام والعمود الفقري من الخلف ، وعن الجانبين توجد الغدّة الدرقية والشرايين السُّباتية والدرقية والوريد الودجي الداخلي والعصب العائد «Recurrent» والعصب الودي. أما داخل الصدر فيجاور نقطة تفرع الرغامي إلى القصبتين اليمنى واليسرى ،

ثم يخترق الحجاب الحاجز ، ويتصل بفؤاد المعدة عند مستوى الفقرة القطنية الحادية عشرة .

يتغذى المريء من الدم القادم من الشرايين التالية :

- المريء العلوي يتغذى من الشريان الدرقي السفلي .
- المريء الأوسط يتغذى من فروع الشريان الأبهر .
- المريء السفلي يتغذى من فروع من الشريان المعدي الأيسر .

ويصب الدم المختزل في الأوردة التالية :

- الجزء العلوي في الأوردة العضدية ـ الدماغية
- الجزء الأوسط في الأوردة الفردية «Azygos» .
- الجزء السفلي في روافد الوريد المعدي الأيسر .

ويتعصب من الأعصاب التالية :

- النصف العلوي من العصب البلعومي العائد ، وألياف ودية .
- النصف السفلي من الضفيرة المرئية المتكونة من العصبين الحائرين (الغامضين) « Vagus » ، وألياف من العصب الودي .

رابعاً : المعدة « Stomach » :

عبارة عن كيس عضلي ، عمودي الشكل ، يقع بين المريء والأمعاء الدقيقة ، وهي بمثابة خزان تستقر فيه المواد الغذائية بعد بلعها ، وتقع في الخاصرة اليسرى ، أسفل الكبد والحجاب الحاجز ، وفوق القولون المستعرض .

يفتح المريء عند الفتحة العلوية للمعدة المسماة « الفؤاد Cardia » ، وهي تشتمل على دسام أو عاصرة ، وتقع في القسم الأيسر من البطين ، خلف غضروف الضلع السابع الأيسر ، ومقابل الفقرة الصدرية الحادية عشرة .

أما الأثني عشر من الأسفل فيتصل بالمعدة بواسطة فتحة معدية تدعى « البُوّاب » «Pylor» ، وهي تحتوي على دسام وعاصرة تعمل على نوبات لتسمح بمرور الطعام الى الأمعاء ، وتمتد إلى الجزء الأيمن للبطن مقابل الطرف السفلي للفقرة القطنية الأولى .

والمعدة فيها قوسان : الأول صغير ومقعر ، وهو إمتداد للحافة اليمنى للمريء ، يمتد بين الفتحتين الفؤادية والبوابية من جهة اليمين .

والثاني كبير ومحدب ، وهو إستمرار للجزء اليمين من المريء الذي يكوّن مع الإنحناء المعدي زاوية حادة تدعى ثلمة المعدة « Cardiac Notch »، ويبدأ من فتحة الفؤاد ، محدثاً قوساً للأعلى والخلف واليسار ، وتدعى المنطقة العلوية في تحدبة « القاع Fundus » ، مقابل غضروف الضلع الخامس الأيسر ، ويمتد حتى البواب . ويفصل المعدة عن القلب الحجاب الحاجز ، وعند البواب توجد الحدبة الصغيرة مكونة تجويفاً داخلياً هو الجيب البوابي « Pyloric Antrum » .

وهكذا يمكن تلخيص أجزاء المعدة كما يلي :

أ ـ فتحة الفؤاد « Cardia » .

ب ـ القاع « Fundus » أعلى تحدب في القوس الكبير .

جـ ـ الجسم « Body » يمتد من القاع إلى الجيب المعدي .

د ـ الجيب (الغار) « Antrum » يمتد بين جسم المعدة وفتحة البواب .

هـ ـ البواب « Pylorus » وهو على شكل انبوب يفتح على الاثني عشر .

موقع المعدة وحدودها :

تقع المعدة في الجزء الأعلى من البطن ، وتمتد من الخاصرة اليسرى إلى منطقتي الشرسوف والسرّة .

ويقع أمامها الجدار الأمامي للبطن ، والطرف الأيسر للأضلاع ، الرئة

اليسرى والجنب الأيسر ، الحجاب الحاجز ، والفص الأيسر من الكبد .

ويقع خلفها الكيس الصغير ، الحجاب الحاجز ، الطحال ، غدة الكظر اليسرى ، الجزء العلوي من الكلية اليسرى ، الشريان الطحالي ، البنكرياس ، القولون المستعرض .

تركيب المعدة :

إذا نظرنا إلى المعدة بالعين المجردة نجدها تتركب من ثلاثة أجزاء ، هي من الداخل للخارج : الطبقة المخاطية ، الطبقة العضلية ، الطبقة البيرتوانية .

أ ـ الطبقة المخاطية :

وهي الطبقة الداخلية لجدار المعدة وهي ذات خلايا اسطوانية تفرز المخاط المعدي القاعدي الذي يعمل على تغطية خلايا اسطوانية تفرز المخاط المعدي القاعدي الذي يعمل على تغطية سطح المعدة الداخلي فيحميه من أضرار الإفرازات الحامضية . وتحتوي على الكثير من الغدد المعدية التي تفرز خميرة طليعة البيبسين «Propepsin Enzym» الذي لا يمكن أن يتحول إلى ببسين إلا في المعدة ، بينما حامض الكلور لا يفرز مباشرة من المعدة ، وإنما من تفاعل حامض كربونيك الدم مع الكلور .

ب ـ الطبقة أو الجدار العضلي :

ويتكون من طبقتين من الألياف العضلية :

أ ـ داخلية ذات ألياف دائرية التوضع تدعى الطبقة الدائرية .

أأ ـ خارجية ذات ألياف طولية التوضع تدعى الطبقة الطولانية .

وهاتان الطبقتان تكسبان المعدة المتانة وقابلية التمدد ، حيث يمكنها أن تتمدد إلى أن تصبح سعتها ١٥ ـ ٢٠ لتراً ، وهي ذات ألياف ملساء ، تقوم بعملية انقباض خفيفة ومستمرة محدثة حركة دودية هادئة لدفع الطعام للأسفل .

جـ ـ طبقة البيرتوان :

وهي رقيقة وملساء ، وتفصلها عن بقية الأحشاء الموجودة داخل التجويف ، وتعمل على تسهيل حركتها .

الأوعية الدموية والأعصاب :

ترتوي المعدة من الشرايين المتفرعة من الجذع الجوافي (الذُّلاقي) «Coeliac Trunk» المتفرع بدوره من الشريان الأبهر أسفل الحجاب الحاجز، وشريان المعدة الأيمن يتفرع من الشريان الكبدي ، والشرايين المعدية القصيرة المتفرعة من الشريان الطحالي عند مدخل الطحال .

ويعود الدم المختزل من المعدة عبر الوريدين المعديين الأيمن والأيسر اللذين يصبان في الوريد البابي ، والأوردة المعدية الصغيرة تصب في الوريد الطحالي .

والمعدة معصبة بالعصب العاشر (الرئوي ـ المعدي) ، والعصب الودي الكبير الذي يشكل الضفيرة الشمسية «Solary Plexus»،وهي عبارة عن مجموعة من العقد العصبية المتصلة بالمخ والنخاع الشوكي ، وتوجد وسط البطن ، وعند مستواها يتم الشعور بالألم في حالات أمراض المعدة .

خامساً : الأمعاء :

وهي الجزء الذي يلي المعدة ، وهي عضو الهضم والامتصاص ، يبلغ طولها ما بين ١٠ ـ ١٢ متراً ، وتقسم الى قسمين :

أ ـ الأمعاء الدقيقة « Small Intestine »: وهي أطول جزء في القناة الهضمية ، إذ يتراوح طولها ما بين ٨ ـ ٩ أمتار ، ويبلغ قطرها ما بين ٢ ـ ٣ سم .

ب ـ الأمعاء الغليظة « Large Intestine »: طولها من ١,٥ ـ ٢ متراً .

أ ـ الأمعاء الدقيقة :

تقسم إلى ثلاثة أقسام هي :

ـ العفج « Duodenum » .

ـ الصائم « Jejunum » .

ـ اللفائفي « Ileum » .

١ ـ العفج أو الاثني عشر :

وهو القسم الأول من الأمعاء الدقيقة يتصل بالمعدة بواسطة فتحة البواب ، وهو على شكل حذوة الفرس فتحتها لليمين أو على شكل ، يبلغ طوله حوالي ٢٥ سم ، ويقسم الى اربعة أجزاء :

أ ـ الجزء الأول : يتصل بفتحة البواب ، ويتجه للأعلى والخلف واليمين حتى عنق المرارة ، وعلى يمين الفقرة القطنية الأولى ، ويدعى « اللب » « Bulb » ويبلغ طوله حوالي ٥ سم .

ويلامس من الأمام المرارة ، ومن الخلف الشريان المعدي ـ العفجي ، والقناة المرارية العامة ، والوريد البابي ، والوريد الأجوف السفلي ، ومن الأسفل رأس البنكرياس .

أأ ـ الجزء الثاني : ينحني للأسفل بشكل عمودي ماراً من أمام مدخل الكلية اليمنى ، وعلى يمين الفقرتين القطنيتين الثانية والثالثة ، وطوله حوالي ٨ سم . ويلامس من الأمام قاع المرارة ، والفص الأيمن للكبد ، والقولون المستعرض . ومن الخلف يلامس مدخل الكلية اليمنى والحالب الأيمن .

وتفتح فيه القناة الصفراوية وقناة فيرسونغ البنكرياسية .

أأأ ـ الجزء الثالث : ثم ينحني أفقياً جهة اليسار متبعاً الحافة السفلى لرأس البنكرياس . وطوله ٨ سم . ويحده من الأمام مساريق الأمعاء الدقيقة والشرايين المساريقية العليا . أما من الخلف فيوجد الحالب اليمين ، والوريد الأجوف السفلي ، والشريان الأبهر . ومن الأعلى يوجد رأس البنكرياس .

أأأ ـ الجزء الرابع : طوله ٥ سم ، يتجه للأعلى مرة أخرى ولليسار ، ثم للأمام حتى موضع اتصال العفج بالصائم ، ويلاحظ هناك وجود رابطة تدعى «رابطة ترانيس» Treitz تثبته بالحجاب الحاجز .ويحده من الأمام جذر المساريق ، ومن الخلف الطرف الأيسر للأبهر .

التروية الدموية : يتلقى العفج الدم في نصفه العلوي من الشريان البنكرياسي ـ العفجي العلوي وهو فرع من الشريان المعدي ـ العفجي ، والنصف السفلي من الشريان البنكرياسي ـ العفجي السفلي المتفرع من الشريان المساريقي العلوي . والأوردة المصاحبة للشرايين تصب في الوريد البابي .

والأعصاب التي تعصب العفج هي العصب الودي والعصب الحائر (Vagus) المتفرع من الضفيرتين : «Celiac Plexus» والمسارقية العلوية .

٢ ـ المعي الصائم «Jejunum».

طوله حوالي ٢٥٠ سم ، وسمي بالصائم لأنه يبقى دائماً فارغاً ، ويفرغ محتوياته بسرعة الى المعي اللفائفي . ويقع في الجزء العلوي من البطن أسفل القولون المستعرض .

٣ ـ المعي اللفائفي (الدقاق) «Ileum» :

يبلغ طوله حوالي ٣٣٠ سم ، وينتهي عند مفترق الدقاق ـ الزائدة ـ الأعور ، ويوجد صمام في الفجوة الحرقفية اليمنى عند نقطة ماك بيرني ، ويوجد في أسفل تجويف البطن والحوض .

ويختلف الصائم عن اللفائفي بما يلي :

أ ـ الصائم أعرض من اللفائفي ، وجدار أسمك ، وأكثر إحمراراً بسبب الإمتدادات الكثيرة لغشائه المخاطي .

أأ ـ ترتبط مساريق الصائم من الخلف على الجدار الخلفي للبطن فوق

ويسار الأبهر ، بينما مساريق اللفائفي ترتبط أسفل ويمين الأبهر .

أأ ـ الأوعية الدموية المساريقية للصائم تشكل مجموعة أو مجموعتين تتفرع فروعاً طويلة وقليلة تدخل جدار المعي ، بينما اللفائفي قد تصل تجماعاته أربع مجموعات أو أكثر .

يرتوي الصائم واللفائفي من الشريان المساريقي العلوي . أما الأوردة فتتحد لتكون الوريد المساريقي الكبير أحد فروع الوريد البابي .

أما الأعصاب فتتفرع من الضفيرة الشمسية« Solary Plexus » المتكونة من الأعصاب الودية والعصب الحائر أو العاشر (المرئوي ـ المعدي) ، وتشكل هذه الأعصاب في غشاء الأمعاء ضفيرتين تحتويان على عقد « Ganglions » هما :

ـ ضفيرة اورباخ « Auerbach » الواقعة بين ورقتي الطبقة العضلية .

ـ ضفيرة مايسنر « Meissner » في الطبقة تحت المخاطية .

تركيب جدار الأمعاء الدقيقة :

يبلغ سمك جدار الأمعاء ما بين ٥ ـ ٦ ملم ، ويتألف من أربع طبقات هي من الخارج للداخل :

١ ـ الطبقة البريتوانية الخارجية :

وهي المحاطة بالصفاق أو البريتوان ، وتعمل على حفظ الأمعاء وتسهيل حركتهما في تجويف البطن .

٢ ـ الطبقة العضلية الوسطى :

وتتألف من ألياف عضلية داخلية دائرية ، وألياف عضلية ملساء خارجية طولية . وتكسبها المتانة وقابلية التمدد .

٣ ـ الطبقة تحت المخاطية « Submucosa » :

٤ ـ الطبقة المخاطية الداخلية :

يلاحظ فيها عدد كبير من الانثناءات لتزيد من مساحة سطح الإمتصاص ، وسطحها الداخلي مغطى بخملات عددها حوالي الألف في

كل واحد سنتمتر مربع (١٠٠٠ / ١ سم^{٢}) لتزيد هي الأخرى من سطح الإمتصاص .

التركيب المجهري « Microscopie Anatomy » :

يبدو الغشاء الطلائي مجهرياً على شكل شبكة من نسيج ليفي مرن (كولاجين) ، ويغطي سطحه الداخلي مخاط ، وينقسم إلى قسمين ، بغشاء رقيق من العضلة الملساء يدعى الطبقة العضلية المخاطية « Muscularin » « Mucosae » ويدعى الجزء الواقع بين الطبقة العضلية المخاطية والطبقة العضلية الدائرية الداخلية : « تحت المخاط » ، وبالتالي فإن الغشاء الطلائي الذي لا يحتوي على طبقة عضلية مخاطية(كما في المثانة والمهبل) لا يحتوي على طبقة تحت مخاطية .

المريء :

يبطن المريء مخاط حرشفي مطبق على طوله بما في ذلك الجزء البطني ، وعلى يمين فتحة الفؤاد ، وينتشر تحت هذا المخاط حويصلات مخاطية ، ويوجد أحياناً في الجزء السفلي للمريء نسيج طلائي عمادي .

والطبقة العضلية المخاطية عبارة عن طبقة سميكة ، تتجزأ الى حزمة من الألياف العضلية . وينتشر أسفلها في الطبقة تحت المخاطية غدد طلائية محصورة على الطرفين ؛ العلوي والسفلي ، ولا يوجد مثل هذه الغدد في الجزء الأوسط من المريء ، والعضوين الآخرين اللذين يحتويان على مثل هذه الغدد المخاطية هما : العفج (الاثني عشر) وقناة الشرج .

الخصائص النسيجية العامة : « General Histological Features »

تشتمل جميع أجزاء القناة الهضمية على خصائص خلوية ونسيجية عامة متشابهة . فالغشاء الطلائي في أي جزء منها سميك ولكنه مرن ، والطبقة العضلية المخاطية عبارة عن غشاء رقيق من عضلة ملساء ، تتوضع أليافه

بشكل دائري . والسطح الطلائي يتكون من طبقة واحدة من الخلايا العمادية ، وتمتد منه تجاويف أو سراديب على شكل انبوبي تصل إلى داخل الغشاء الطلائي قرب الطبقة العضلية المخاطية . وتشكل في المعدة الغدد المعدية البوابية ، وفي الأمعاء الدقيقة تعرف بغدد ليبركوهن المعدية «Liberkuhn» ، وفي الأمعاء الغليظة تدعى التلافيف المخاطية ، وهي مبطنة من الداخل بخلايا افرازية طلائية أو مصلية . وفي جميع أجزاء الأمعاء الدقيقة يتحول السطح بين فتحات التجاويف الى خملات « Villi » عبارة عن بروزات تشبه أصابع الكفوف ومغطاة بمخاط عمادي ، وتحتوي على شعيرات دموية وأوعية لمفاوية مستقيمة من أجل امتصاص المواد الغذائية ، بينما لا يوجد خملات « Villi » في المعدة والأمعاء الغليظة .

ويتوضع في جدار القناة الهضمية ضفيرتان عصبيتان تتكونان من ألياف وخلايا عصبية . تتوضع الضفيرة الأولى « Plexus » في الطبقة تحت المخاطية وتدعى « ضفيرة مايسنر « The Plexus Of Meissner » وتتوضع الثانية بين الطبقة العضلية الدائرية والطبقة الطولية ، وتعرف بضفيرة اورباخ « Auerbach » . وتتكون خلاياها العصبية من الجهاز نظير الودي ، بينما الألياف العصبية فهي ودية ونظيرة الودية .

المعدة « Stomach » :

يبطن سطحها الداخلي مخاط عمادي ، وتشتمل الطيات أو التجاويف في جدارها على نوعين من الغدد تفرز حامضاً وأنزيم البيبسين من جهة ، ومخاط قاعدي من الجهة الثانية . وتتوزع في جدار المعدة بشكل يتناسب مع الوظيفة . فالغدد التي تفرز الحامض تنتشر في فتحة الفؤاد « Cardiac Orifice » فوق قاع المعدة ، بينما الغار « Antrum » وقناة البواب تشتمل فقط على إفرازات قاعدية مخاطية ، تختلف عن بعضها البعض . وتحتوي غدد المعدة على قناة قصيرة نسبياً وحويصلة (أسناخ) طويلة ، وكل ٣ ـ ٤ أسناخ تفتح على قناة ، وهي مبطنة بطبقة واحدة من الخلايا الكروية تفرز سائلاً مصلياً (يحتوي على أنزيم البيبسين) وتصبغ جيداً بالصبغات العادية .

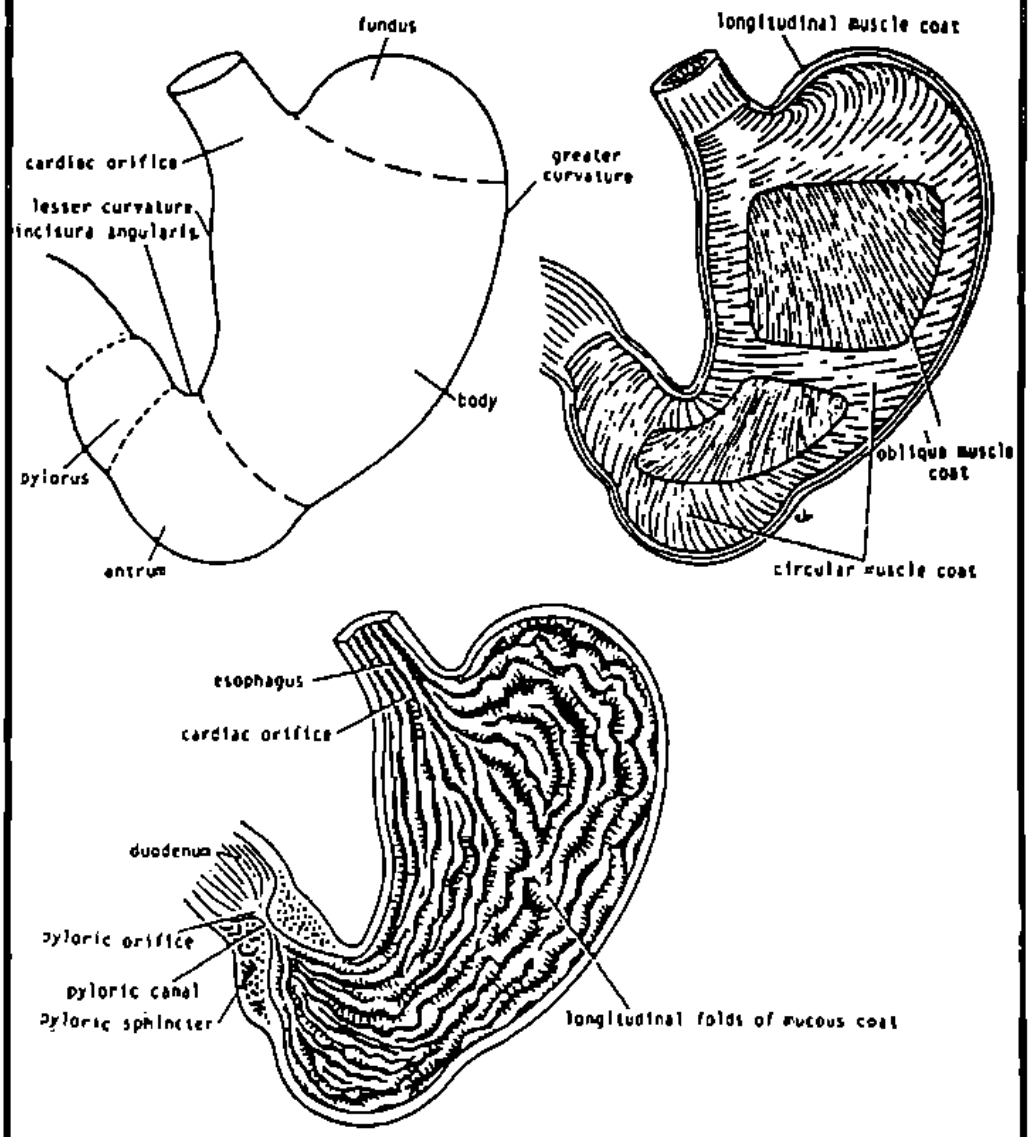

Fig. 10. Stomach, showing different parts, muscular coats, and mucosal lining. Note increased thickness of circular muscle forming pyloric sphincter.

Richard Snell, clinical Anatomy. عن كتاب

ونظرة سريعة للغشاء المخاطي تري حافة شاحبة هي عبارة عن سطح وفتحات الغدد ، وجزء عريض وعميق وملون وهو عبارة عن غدد المعدة .

وفي النسيج الضام بين أسناخ المعدة تنتشر خلايا عريضة محبة للحامض «Acidophilic» تدعى الخلايا الجدارية ،وهي تفرز حامض الكلور بعد أن يكون قد تم تكوينه في الدم من تفاعل حامض الكربونيك مع الكلور .

وتحتوي غدد البواب على قنوات طويلة وأسناخ قصيرة ، والقنوات مختفية وتمتد عميقاً في الغشاء الطلائي ، ومبطنة بمخاط عمادي يفرز سائلاً مخاطياً لزجاً ، والأسناخ مبطنة بخلايا مخاطية الإفراز وضعيفة الصبغ .

ـ العفج = الاثني عشر :

يحتوي على خملات طويلة ، والتجاويف تمتد من قاعدة الخملات حتى الطبقة العضلية المخاطية . والخملات مغطاة بمخاط عمادي يحتوي على خلايا كأسية «Goblet» كثيرة . بينما التجاويف «Crypts» مبطنة بخلايا كروية تصطبغ جيداً ، وتجتمع خلايا الطبقة تحت المخاطية بغدد الطبقة العضلية المخاطية بالطبقة العضلية الدائرية لجدار المعي وتعرف بغدد برونر «Brunner's Glands» ،وتخترق قنواتها الطبقة العضلية المخاطية لتفتح في عمق التجاويف ، وتبدأ عند التقاء البواب بالاثني عشر ، وتختفي تدريجياً عند إلتقاء الاثني عشر بالصائم .

الصائم واللفائفي :

يحتوي كل منهما على خملات ، وتخترق التجاويف الغشاء المخاطي إلى الطبقة العضلية المخاطية .

وفي الصائم تكثر الخلايا الكأسية ، وتأخذ الخملات بالقصر التدريجي من بداية الصائم حتى نهاية اللفائفي ، ويزداد عدد الخلايا الكأسية تدريجياً .

ومن الصعب جداً أو المستحيل التفريق بين الصائم واللفائفي مجهرياً .

ويظهر على مخاط الصائم العلوي غدد ليبركوهن الاسطوانية ، عددها من ٥ ـ ٧ وفي نهاية اللفائفي تظهر الخملات أقصر وكذلك التجاويف ، وتكون بحجم رأس الدبوس ، وبعضها أكبر طولها من ٣ ـ ٥ سم ، سطحها أملس ، تدعى لوحات باير وهي مكونات لمفاوية ، وعند مستواها يحدث الإلتهاب في حالة مرض التيفوئيد .

ب ـ الأمعاء الغليظة :

يبلغ طولها حوالي متر ونصف ، وتقسم إلى خمسة أجزاء ، هي : الأعور ، الزائدة الدودية ، القولون ، المستقيم والشرج .

١ ـ الأعور«Coecum»:

هو الجزء الأول من الأمعاء الغليظة ، يقع في الفجوة الحرقفية اليمنى ، ومن نهايته يبدأ القولون والزائدة الدودية ، ويتصل به المعي الدقيق بشكل مائل مكوناً صماماً ، وهو عبارة عن جراب هابط طوله ما بين ٤ ـ ٨ سم وقطره ٥ ـ ٧ سم ، وسمي بالأعور لأن ليس له سوى فتحة واحدة .

٢ ـ الزائدة الدودية«Appendix»:

تتفرع من الأعور ، وهي عبارة عن انبوب ضيق في نهاية الأعور ، اسطوانية الشكل ، طولها ما بين ٤ ـ ١٢ سم ، وهي قابلة للطي ، وتسير باتجاه مائل للجهة المعاكسة أو المقابلة للأعور ، وقطرها من ٣ ـ ٧ ملم مما يجعلها عرضة للإلتهاب . تفتح على السطح الأنسي الخلفي أسفل فتحة الصمام اللفائفي ـ الأعوري نحو ٢ سم ، ويتحدد موضعها بالثلث الوحشي للخط الواصل بين السرة والشوك الحرقفي الأمامي العلوي الأيمن .

٣ ـ القولون :«Colon»:

هو القسم من الأمعاء الغليظة الذي تتوقف فيه الفضلات الغذائية قبل

خروجها من الجسم . ويقسم إلى أربعة أقسام هي :

أ ـ القولون الصاعد : طوله حوالي ١٣ سم ، ويقع في الحفرة الحرقفية اليمنى ، ويصدر من الأعور ، ويتجه للأعلى باتجاه الكبد الى أن يصل السطح السفلي للفص الأيمن للكبد ، حيث ينحني بحدة مكوناً الإنحناء القولوني الأيمن ، وهو أقصر الأجزاء ، وسطحي أي قريب من الجدار الأمامي للبطن .

ويرتوي من فروع من الشريان المساريقي العلوي .

ب ـ القولون المستعرض : يبلغ طوله حوالي ٣٨ سم ، يقطع البطن من منطقة السّرة والشرسوف ، ويبدأ من الإنحناء القولوني الأيمن أسفل السطح السفلي للفص الأيمن للكبد ، ويمتد حتى يصل السطحال حيث ينحني للأسفل بزاوية قائمة هي الزاوية الطحالية .

جـ ـ القولون النازل (الهابط) : وطوله حوالي ٢٥ سم ، ويتوضع في الحفرة الحرقفية اليسرى ، وهو أدق جزء من القولون ، وفي وضعية عميقة داخل البطن .

د ـ القولون الحوضي :

تركيب جدار الأمعاء الغليظة :

يتكون جدار الأمعاء من أربع طبقات هي من الخارج للداخل هي : الطبقة البريتوانية ، والطبقة العضلية ، والطبقة تحت المخاطية ، والطبقة المخاطية الداخلية .

يرتوي القولون الدم من الشرايين المساريقية المتفرعة من الأبهر ، وأوردته المساريقية التي تصب في الوريد البابي ثم الوريد الكهفي الأسفل .

٤ ـ المستقيم Rectum :

هو الجزء الأخير من الأمعاء الغليظة ، يبدأ مقابل الفقرة الصلبية الثالثة ، ويسير بمحاذاة العجز والعصعص ، ويفتح خارج الجسم بواسطة

فتحة الشرج . وطوله يتراوح ما بين ١٢ ـ ١٤ سم ، أما قطره فليس ثابتاً ؛ إذ فيه بعض التوسعات كما هو الحال في أسفله حيث يتسع مشكلاً الأميولة «Ampulla» التي تمتاز بقابلية التمدد تحت تأثير تراكم فضلات الطعام .

وأثناء هبوطه للأسفل يبدي انحناءً أمامي ـ خلفي ، حيث يمر أولاً للأسفل والخلف ثم للأسفل وأخيراً للأسفل والأمام ، ويتصل بقناة الشرج ، وكذلك له ثلاثة انحناءات جانبية : علوي محدب لليمين ، وأوسط محدب لليسار ، وسفلي محدب لليمين .

ويقع أمام المستقيم عند الرجل المثانة والبروستات والحويصلات المنوية وعند المرأة الرحم والقسم العلوي من المهبل .

٥ ـ الشرج «Anus»:

عبارة عن فتحة الجزء الأخير من الأمعاء الغليظة ، ولكن الشرج ليس مجرد فتحة بسيطة ، وإنما قناة طولها من ١,٥ ـ ٣ سم ، ولها خاصية التمدد إلى حد كبير . وتفتح في القاع الخلفي أمام العصعص وفي الفص بين الإليتين . وأثناء الراحة يكون الشرج عبارة عن شق مغلق صغير فيه بعض الأثلام . وهو يحتوي على جهاز عضلي يتكون من ألياف عضلية ملساء دائرية تشكل العاصرة الداخلية ، وألياف مخططة دائرية تشكل العاصرة الخارجية ، وتعمل هاتان العاصرتان على التحكم باغلاق الشرج للحيولة دون خروج البراز الإضطراري ، تساعدهما عضلات القاع .

ملحقات انجهاز الهضمي

هناك مجموعة من الغدد ذات الإفراز الخارجي ، تفرز عصارة مليئة بالخمائر (الانزيمات) والأملاح المعدنية ، وتلعب دوراً أساسياً في عملية المضغ وطحن الطعام وهضمه ،وهذه الغدد هي الغدد اللعابية ، والكبد ، والبنكرياس .

أولاً :الغدد اللعابية «Salivary Glands»:

عبارة عن عدد من الغدد الموجودة في مخاط الفم تقوم بإفراز اللعاب الذي يعمل على ترطيب اللقمة وتسهيل عملية البلع ، ويحتوي على أنزيم اللعابين (البتيالين Ptyalins) الذي يعمل على هضم السكر في الفم وهي ثلاثة أنواع ، هي :

١ ـ الغدة النكفية «Parotid»:

وهي أكبر الغدد اللعابية ، إذ تزن ما بين ٢٥ ـ ٣٠ غم ، وحجمها ٣٢ سم^{٣} ، تقع خلف الجزء الصاعد من الفك السفلي ، أسفل وأمام الأذن ، بين الجلد والعضلة الماضغة . وتوضع داخل غمد ولفافة Fascia

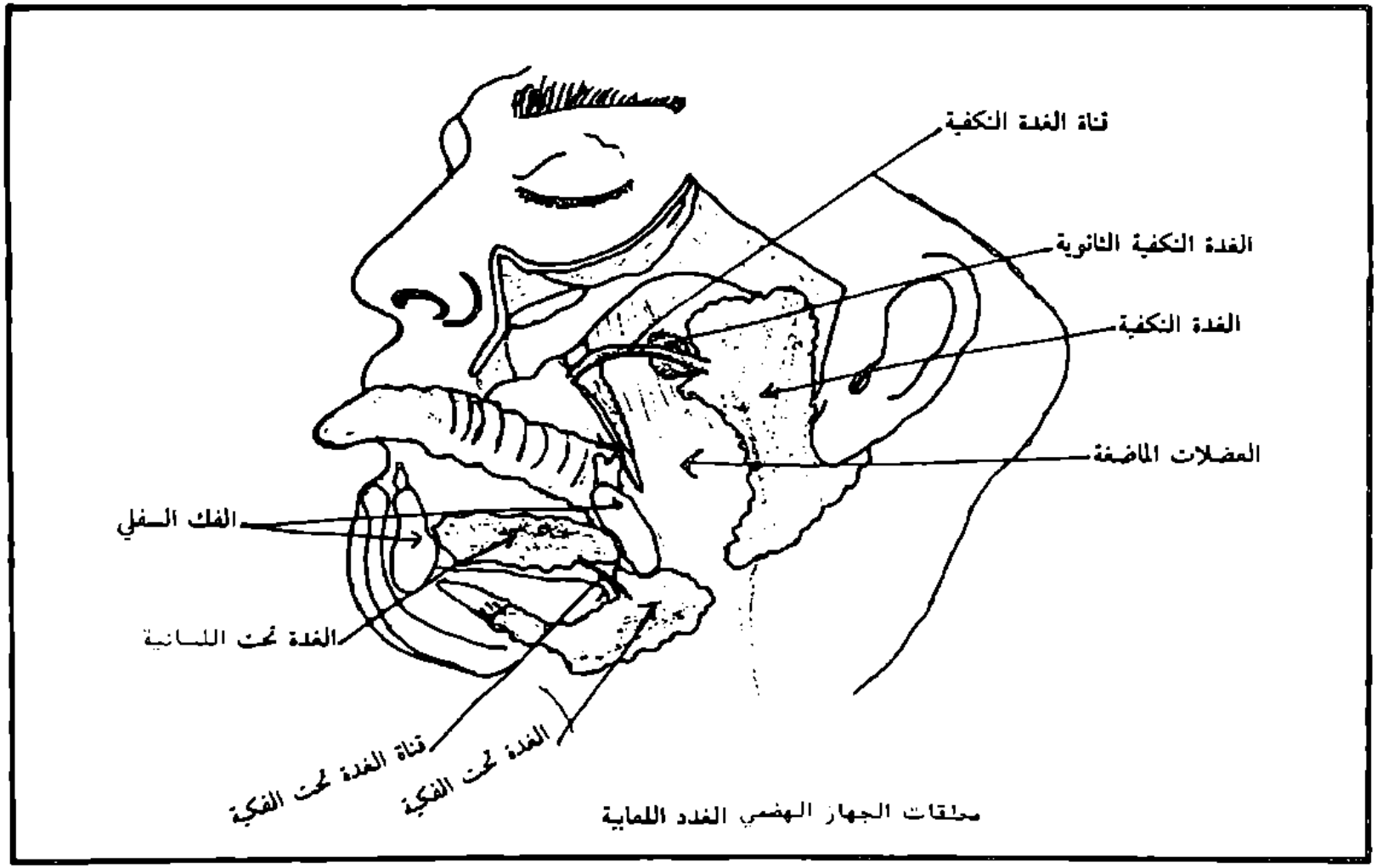

ملحقات الجهاز الهضمي الغدد اللعابية

وهما صادرتان من الطبقة المغمدَّة Investing للفافة العنقية العميقة . وإذا اصيبت بالورم أحدثت زيادة في التوتر داخل اللفافة مما يسبب الألم . وهي غدة مصلية ، فتحتوي على عدد من الأسناخ المبعثرة من النسيج الطلائي .

ورغم عدم وضوح تقسيماتها ، إلا أنه يمكن تقسيمها إلى ٣ أفصاص ، هي :

أ ـ الفص السطحي : يتوضع بين نتوء الخشاء«Mastoid»والطرف الخلفي للفك السفلي ، وتمتد للأمام على العضلة الماضغة ، وسطحه الأمامي قليل التحدب ، ويخرج منه قناة الغدة ، والفروع الخمسة للعصب الوجهي .

ب ـ الفص الأروحي : Glenoid Lobe : يقع خلف مفصل الفك السفلي ، ويلامس الجزئين العظمي والغضروفي لصماخ السمع الخارجي .

جـ ـ الفص العميق : وهو أضيق أجزاء الغدة ، ويلامس الوريد الأجوف الأنسي ، وهو أسفل الفص الأروحي .

تفرز الغدة عصارتها اللعابية عبر قناة رئيسية تعرف بقناة ستينون Stenon التي تقطع العضلة الماضغة بإتجاه الأمام ، ثم تدور حول طرفها الأمامي لتخترق العضلة المبوقة«Buccinator»،وتفتح في الغشاء الطلائي الداخلي للوجنة مقابل الضرس الكبير الثاني العلوي ، وهناك العديد من الغدد الصغيرة التي تصب في هذه القناة .

وترتوي من الشريان الباتي الوحشي ، وتعيد الدم الوريدي عبر الوريد خلف الفك ، وتتعصب بالعصب الوجهي ، وهذا ما يجعل اجراء أي عملية جراحية عليها خطيرة جداً غالباً ما تؤدي الى شلل الوجه .

٢ ـ الغدد تحت الفكية«Submandibular»:

وهي ذات شكل مثلث ، ووزنها يتراوح بين ٧ ـ ٨ غرام ، وتقع في المنطقة تحت اللامية ، داخل الفك السفلي من الأسفل ، تشتمل على

أسناخ مصلية ومخاطية ، تشكل أفصاصاً صغيرة تحاط بمحفظة من نسيج ضام ، وكذلك يحيط بها محفظة ليفية كثيفة ، صادرة من الطبقة المغذّة للفافة العنقية العميقة . وتتألف من فصين اثنين هما : الفص السطحي والفص العميق .

أ ـ الفص السطحي : يقع في المنطقة المثلثة أسفل جسم الفك السفلي ، وينفصل عن الغدة النكفية من الخلف بالرابطة الفكية الابرية «Sty-lomandibular» ويقع أمام العضلة الابرية اللامية Stylohyoid والرابطة الفكية الابرية ، ويوجد على جانبيه الحفرة تحت الفكية ، والطبقة المغمدّة للفافة العنقية العميقة ، والعضلة اللوحية Platysma Muscle والجلد .

ب ـ الفص العميق : يمتد للأمام بين العضلات الفكية اللامية Mylohyoid من الأسفل والجوانب . وفي الوسط العضلات تحت اللسانية ، واللسانية الابرية .

القناة :

تصدر القناة المفرزة للعصارة من النهاية الأمامية للفص السفلي ، وتسير بمحاذاة اللسان ، أسفل الغشاء الطلائي لقاعدة الفم ، وتدعى قناة قارتون Wharton ، وتمر من بين الغدد تحت اللسانية ، وتفتح داخل الفم في قمة الحلمتين Papilla على جانبي كابح اللسان Frenulum ، ويمكن مشاهدة اللعاب أثناء افرازه من الحلمتين .

ترتوي بالدم من فروع من الشريانين الوجهي واللساني ، والأوردة مرافقة وتحمل نفس اسماء الشرايين . وتتعصب بالعصب نظير الودي الحركي ـ الإفرازي .

٣ ـ الغدة تحت اللسانية «Sublingual Gland»:

طولية الشكل ، أصغر الغدد اللعابية حجماً ؛ تقع أسفل مخاط قاعدة الفم ، وتحتوي على أسناخ مصلية وكثير من الأسناخ المخاطية . وتقع داخل

فجوة في عظم الفك السفلي .

وهي تقع بين مجموعة من الأعضاء هي :

من الأعلى : الغشاء الطلائي لقاعدة الفم حيث يبرز مشكلاً نتوءاً .

من الأسفل : العضلة الفكية ـ اللامية .

من الأمام : الغدة تحت اللسانية من الجانب الآخر .

من الخلف : الجزء العميق من الغدة تحت الفكية .

تفرز عصارتها في القنوات تحت اللسانية ، عددها من ٨ ـ ٢٠ قناة ، تفتح داخل الفم ، على قمة النتوء تحت اللساني ، ولكن بعضها قد يفتح في القناة تحت الفكية .

ترتوي الدم من فروع الشريانين اللساني والوجهي ، والأوردة مرافقة للشرايين وتحمل نفس الأسماء . وتتعصب من ألياف نظيرة الودي حركية ـ إفرازية متفرعة من العصب القحفي السابع .

ثانياً : البنكرياس (المعثكلة)«Pancreas»:

عبارة عن غدة ملساء ناعمة ، داخلية الإفراز (صماء) وخارجية الإفراز ، فهي خارجية الإفراز لأنها تفرز عصارة هاضمة تحتوي على أنزيمات (خمائر) وأملاح معدنية ، وهي داخلية الإفراز (صماء : لأنها تفرز هرمونات الانسولين والجلوكاغون .

يقع البنكرياس في تجويف البطن عند مستوى الفقرة القطنية الأولى أو الثانية ، وهو في وضع أعمق من المعدة ، فيقع خلفها ، يبلغ طوله حوالي ١٥ سم ، ووزنه حوالي ٧٠ غراماً . ويبدو سطحه الخارجي مقسماً إلى أجزاء صغيرة ، وقطره يختلف من جزء إلى آخر ، فيتدرج من رأس كبير إلى ذنب صغير . ويقسم إلى أربعة أجزاء هي :

١ ـ الرأس :

وهو أكبر جزء في البنكرياس ، دائري الشكل ، يقع داخل حذوة الفرس العفجية ، ويمتد يساراً إلى الخلف من الأوعية المساريقية العليا ، وأعلى من الوريد الأجوف السفلي ، والأوردة الكلوية اليمنى واليسرى ، وغالباً ما يظهر عليه أثر الجزء الأخير من القناة الصفراوية العامة .

٢ ـ العنق :

وهو أضيق جزء في البنكرياس ، ويربط بين رأس البنكرياس وجسمه ، ويقع أمام بداية الوريد البابي ، وبداية تفرع الشريان المساريقي العلوي من الأبهر .

٣ ـ الجسم :

وهو الجزء الأوسط من البنكرياس ، يتجه للأعلى واليسار عبر الخط الوسطي ، ويبدو مثلث الشكل في مقطع عرضي .

٤ ـ الذيل :

وهو جزء ضيق في نهاية الغدة ، يتجه لليسار ليلامس سرّة (مدخل) الطحال .

التركيب المجهري للبنكرياس :

يتركب البنكرياس من عدة أفصاص Lobes تحتوي على أعداد ضخمة من الأسناخ Acini المصلية ، المبطنة بخلايا إفرازية ، وتحتوي على قنوات قليلة لنقل الإفرازات الخلوية . وتشتمل الأفصاص على تجمعات خلوية دائرية تدعى « جزر لانجرهانس Langerhans التي تظهر شاحبة مصفرة ومبعثرة ، وأحجامها مختلفة اذ قد يصل حجم بعضها إلى ٤ مرات أكثر من حجم الحويصل البنكرياسي ، وتحتوي على خلايا نوعين من الخلايا هما :

أ ـ خلايا بيتا β التي تفرز هرمون الانسولين .

أأ ـ خلايا ألفا α التي تفرز هرمون الجلوكاغون .

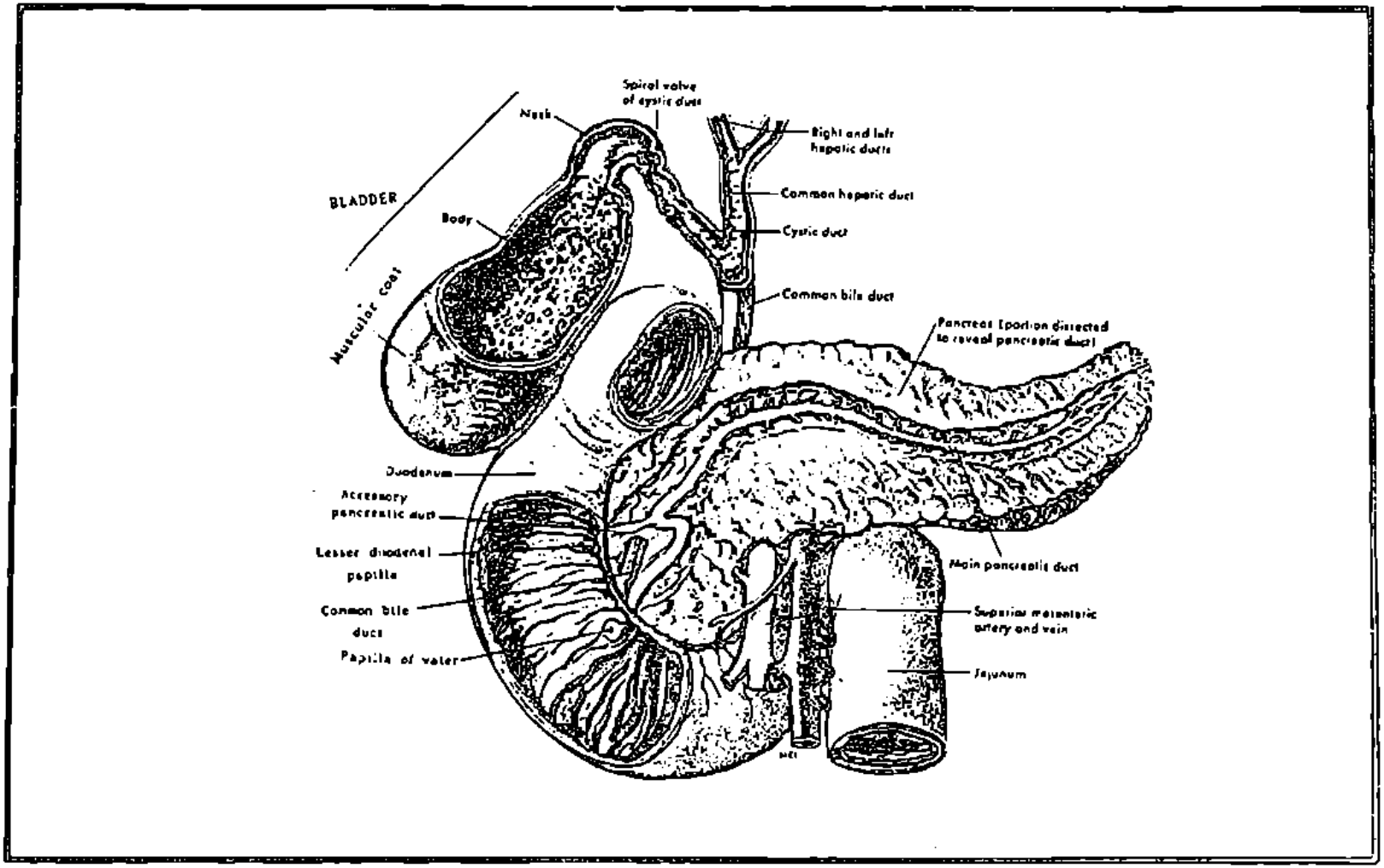
Spiral valve of cystic duct
Neck
Right and left hepatic ducts
BLADDER
Common hepatic duct
Body
Cystic duct
Muscular coat
Common bile duct
Pancreas (portion directed to reveal pancreatic duct)
Duodenum
Accessory pancreatic duct
Main pancreatic duct
Lesser duodenal papilla
Common bile duct
Superior mesenteric artery and vein
Papilla of vater
Jejunum

الموقع والعلاقات التشريحية :

يقع البنكرياس في تجويف البطن ، مباشرة خلف صفاق (بيريتوان) الجدار الخلفي للبطن ، ومعظم أجزائه تقع في مستوى أعلى من القولون ، وهو يمتد من اليمين الى اليسار ، فيما بين حذوة الفرس العفجية يميناً ، إلى سرّة الطحال يساراً ، ويحده :

ـ من الأمام : ومن اليمين الى اليسار : القولون المستعرض ، والكيس الأصفر البطني ، والمعدة .

ـ من الخلف : ومن اليمين الى اليسار : القناة الصفراوية العامة ، الوريدين البابي والطحالي ، والوريد الأجوف الأسفل ، وسرّة الطحال .

القنوات الإفرازية :

يفرز البنكرياس عصارته الهاضمة بواسطة قنوات رئيسية وفرعية ، تتحد فيما بينها لتشكل قناتين : ـ القناة الرئيسية ، والقناة الفرعية .

أ ـ القناة الرئيسية :

تبدأ من ذنب البنكرياس ، وتعبر الغدة البنكرياسية بشكل طولي ، تسير نحو اليمين ، وتستقبل أثناء سيرها عدداً كبيراً من القنوات الصغيرة التي هي عبارة عن روافد صغيرة تزود القناة الأصلية بالعصارة الهاضمة ، وتدعى قناة فيرسونغ«Wirsung»، وهي تصب في الجزء الثاني من الاثني عشر بعد أن تتحد مع القناة الصفراوية العامة مكونة أمبولة فاتر«Vater»، إلى الأعلى من حلمة الاثني عشر وقبيل صمام أودي«Oddi»الذي ينظم عملية دخول العصارة للاثني عشر ، ويكون مغلقاً خارج وجبات الطعام ، ويفتح أثناء الأكل والهضم .

٧ ـ القناة الفرعية :

وتعرف باسم قناة سانتوريني«Santorini»التي تنقل الإفرازات من رأس البنكرياس ، وغالباً ما تتفاغر مع القناة الرئيسية . أو تصب بشكل مستقل

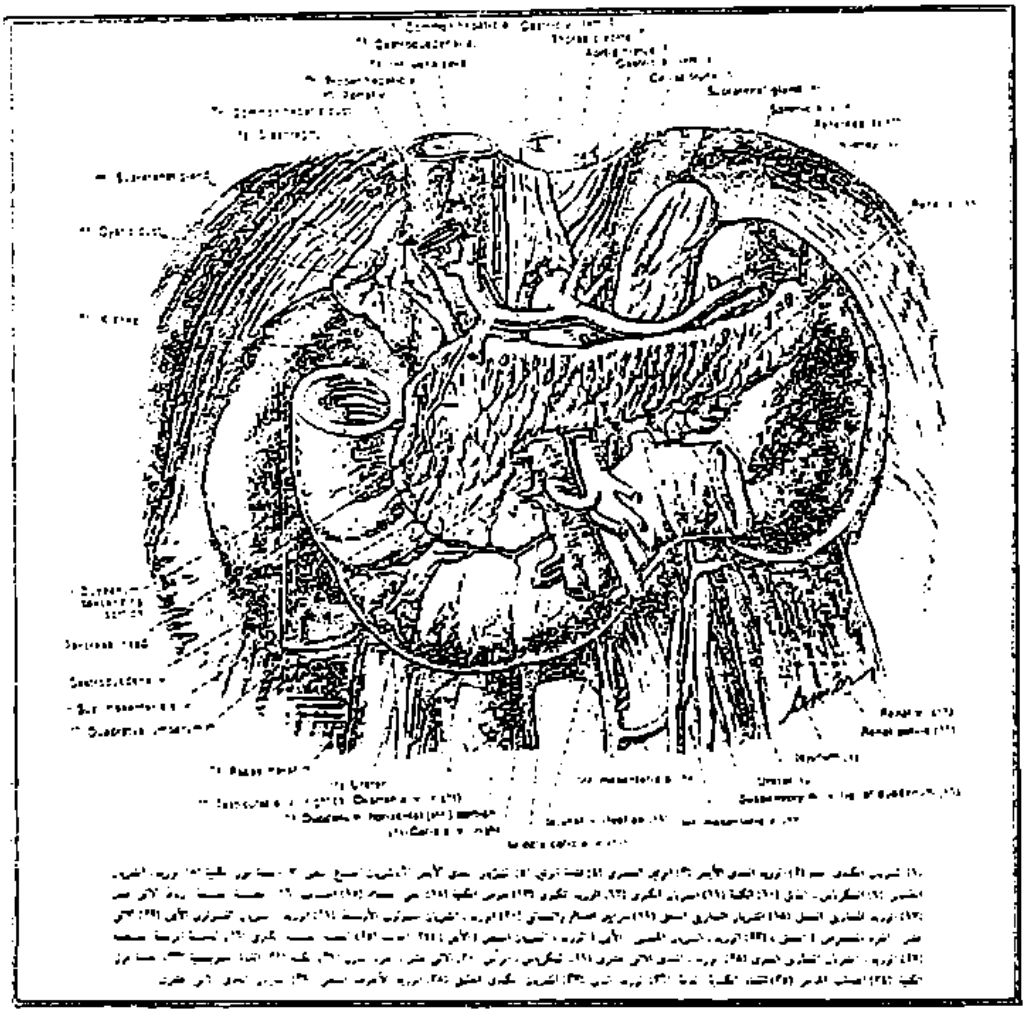

فوق مصب القناة الرئيسة .

الدورة الدموية :

يرتوي البنكرياس بالدم بواسطة الشريان الطحالي ، والشريانين البنكرياسي ـ العفجي الأعلى والأسفل ، أما الأوردة فهي مرافقة للشرايين وتصب في الدورة البابية .

ثالثاً :الكبد «Liver»:

وهو أكبر غدة في جسم الإنسان ، يقع في الجهة العلوية اليمنى من تجويف البطن ، أسفل الحجاب الحاجز ، بيضاوي الشكل ، يزن حوالي

٢٠٠٠ غرام ، لونه أحمر رمادي ، ذو ملمس صلب ، ورغم ذلك فهو هش ، إذ يتمزق بسرعة .

وللكبد سطحان أو وجهان :

ـ حجابي محدب ملامس للحجاب الحاجز .

ـ حشوي منبسط يتجه للأسفل واليمين والأمام .

أ ـ الوجه الحجابي :

محدب الشكل ، ومغطى في معظمه بصفاق البطن (الثرب) ويظهر عليه من الأمام آثار انطباع القمة اليمنى والقمة اليسرى للحجاب الحاجز ، وكذلك يوجد بينهما انخساف مكان مرور الوتر المركزي والقلب ، وكذلك يوجد أثراً عميقاً إلى اليسار من قاع المرارة . وتعمل الرابطة المنجلية «Falci-form Ligament» على تقسيمه إلى جزئين : أيمن وأيسر .

أ ـ السطح الحشوي :

وهو منبسط أو قليل التقعّر ، يوجد فيه سرّة (مدخل) الكبد ، (Porta Hepatis) ، ويقع داخل حرف H الذي يتشكل من الأثلام الطولية والعرضية . والطرف الأيمن لحرف H غير مكتمل ويتكون من المرارة والوريد الأجوف السفلي ، أما الطرف الأيسر فيتكون من امتدادات الرابطة المدملكة (الطويلة) «Teres Ligament» والرابطة الوريدية Ligament Venosum . ويعبر سرّة الكبد القنوات الصفراوية الكبدية اليمنى واليسرى ، والأوعية الدموية (الشريان الكبدي والوريد الكبدي) . وتعمل أخاديد الرابطة المدملكة (الطويلة) والرابطة الوريدية على تقسيم هذا السطح إلى فصين هما : أيمن وأيسر . وتعمل أخاديد الحرف H الطولية والافقي على تقسيمه إلى أربعة أفصاص هي :

١ ـ الفص المربع «Quadrate Lobe» ويقع أمام الثلم أو الأخدود الأفقي ، وبين الرابطة المدملكة والمرارة ، ويتجه للأسفل فيلامس البيريتوان وبواب المعدة .

٢ ـ الفص المذنب أو فص سبيجل «Spigel»، ويقع خلف الثلم الأفقي ، ويلامس البريتوان المجاور للحجاب الحاجز فوق الصمام الأبهري ، وأمام الأبهر الصدري ، والى اليسار من الوريد الأجوف السفلي .

٣ ـ الفص الأيمن ، ويقع على يمين الأخدود (الثلم : الطولي الأيمن والمرارة ، ويلامس من الخلف الطرف العلوي للكلية اليمنى ، ومن الأمام انحناء القولون الكبدي .

٤ ـ الفص الأيسر : ويقع على يسار الثلم الطولي الأيسر والرابطة المنجلية ويظهر على سطحه الأمامي تقعر عليه آثار جدار المعدة ، والى الخلف من ذلك توجد حدبة ، والى اليسار منها يترك المريء أحياناً ثلماً خفيفاً .

وعملياً يعتبر الفصان المربع والمذنب (سبيجل) جزئين من الفص الأيسر ، حيث يصبح الكبد منقسماً الى قسمين متساويين ، هما : النصف الأيمن والنصف الأيسر ، حيث وجد أن ترويتهما بالدم تتم من الشريان الكبدي الأيسر ، وافرازاتهما تصب في قناة الكبد اليسرى .

ويتكون الكبد من الخارج للداخل من :

١ ـ غشاء مصلي يدعى محفظة جليسون « Glisson»، متين وقابل للتمدد ، وعند سرة الكبد يحيط بالأوعية الدموية والقنوات .

٢ ـ نسيج الكبد ، وهو مطاطي الملمس ، ولا توجد فيه مناطق غديَّة ، والمناطق الوحيدة التي لا تحتوي على نسيج كبدي ، هي أعضاء مدخل الكبد .

٣ ـ السّرّة (المدخل) : تحتوي على نسيج خلوي ـ دهني ، وعلى الأوعية الدموية والاعصاب والقنوات ، وهو محاط بالثرب (صفاق البطن) .

التشريح المجهري للكبد « Microscopic Anatomy»:

يتركب الكبد من أفصاص Lobes تتكون بدورها من فصيصات صغيرة

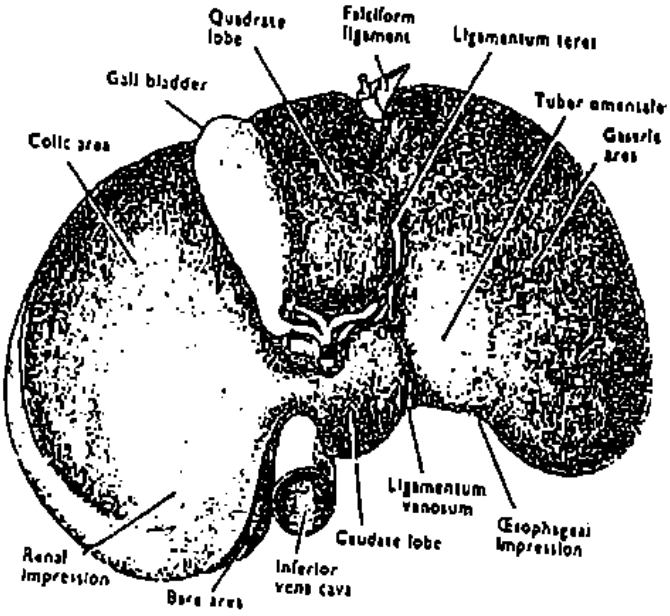

السطح الحشوي للكبد من كتاب Last, Anatomy Regional and Applied

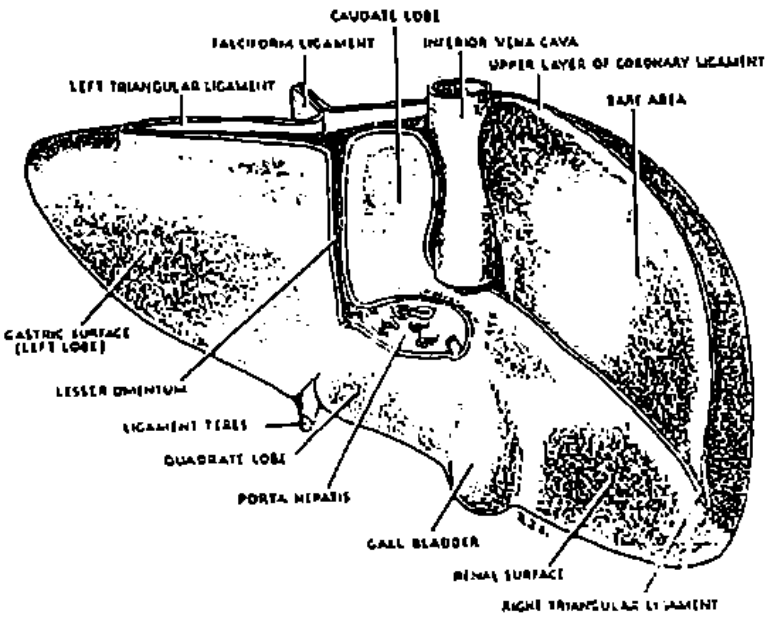

منظر خلفي للكبد من كتاب Last, Anatomy Regional and Applied

الجسم ١ ـ ٢ ملم يتخللها نسيج فجوي ، ولا تحتوي إلا على القليل من النسيج الضام الذي تتوضع فيه الأوعية الدموية الكبدية والقنوات الصفراوية ، وتتكون هذه الفصيصات من أعمدة من خلايا كبيرة محاطة بالدم ، وتوجد بين هذه الخلايا خلايا خاصة شبكية ـ طلائية داخلية تدعى خلايا كوبفر Kupffer .

ويوجد في الفصيصات قنوات رفيعة الى جانب خلايا الكبد فيها تجمع السائل الصفراوي ، ثم تتحد فيما بينها مشكلة قنوات أكبر عند أطراف الفصيصات ، مبطنة بنسيج طلائي عمادي .

والخلية الكبدية منبسطة حجمها ما بين ١٥ ـ ٢٥ ميكرون ، متعددة الأضلاع ، ذات ٦ ـ ٨ أوجه ، والأوجه المسطحة تكون ملامسة للشعيرات الدموية الملتوية ، وبعض أوجه الخلايا يكون ملتصقاً بالقنيات (قنوات صغيرة) الصفراوية ، فتدعى الأطراف الصفراوية للخلية . وتتوضع الخلايا الكبدية على شكل صفيحات ذات طبقة واحدة من الخلايا ، وكل سطح للخلية يلامس شعيرة دموية ، ووجه يلامس قنوات صفراوية ، والصفيحات الخلوية تتوضع بشكل متواز ، تسير بإتجاه الوريد الكبدي ، فوق الكبد ، وتنفصل الصفيحات عن بعضها البعض بشعيرات دموية ملتوية تتصل هذه الشعيرات بشريان من جهة ، وبوريد من الجهة الثانية .

التروية الدموية للكبد :

يرتوي الكبد بالدم من مصدرين ، أحدهما شرياني يحمل دماً مؤكسداً عبر الشريان الكبدي الذي يتفرع إلى شريانين كبديين : أيمن وأيسر عند مدخل الكبد . والآخر وريدي يحمل الدم الوريدي عبر الوريد البابي الذي يتفرع هو الآخر إلى وريد كبدي أيمن ووريد كبدي أيسر عند مدخل الكبد ، وهذا الدم الوريدي محمل بالعناصر الغذائية التي تم إمتصاصها من القناة الهضمية لكي يقوم الكبد باستقلابها . ويلاحظ عدم وجود اتصال بين أوعية النصف الأيمن والنصف الأيسر للكبد ، وحتى داخل النصف الواحد للكبد

فإن الشرايين هي شرايين نهائية لا تتابع مسيرها الى عضو آخر .

والدم الوريدي الخارج من الكبد بعد اختزاله يخرج من الكبد عبر الأوردة الكبدية الثلاثة التي تصب في الوريد الأجوف السفلي ، ويلاحظ هنا اختلاط واتصال بين اوردة الكبد اليمنى واليسرى . ويتعصب الكبد بالعصب الودي والعصب الحائر (العاشر) .

المرارة :«Gall - Bladder»:

عبارة عن كيس ليفي ـ عضلي متطاولة ، تحتوي على ألياف عضلية ملساء، وجدارها يتكون من نسيج طلائي فجوي مبطن بنسيج طلائي عمادي، وفيها طيات تكسبها شكل قرص العسل المثقب ، ولكنها تلتف بطريقة حلزونية أكثر تعقيداً في العنق .

وهي لا تحتوي على غدد ، ولهذا ففي حالة المرض فإن النسيج الطلائي العمادي هو الذي يفرز المخاط ، وتصبح خلاياها كأسية الشكل كما في بقية أجزاء القناة الهضمية .

وتقسم المرارة إلى أربعة أجزاء هي :

١ ـ القاع«Fundus»:

وهو دائري الشكل ، وأوسع جزء فيها ، يقع خلف الطرف الأمامي الحاد للكبد ، ويلامس البريتوان الجداري عند مستوى غضروف الضلع التاسع ، وعند بداية القولون المستعرض .

٢ ـ الجسم :

وهو أضيق من القاع ، ومتطاول ، ويلامس الجز الأول من العفج (الاثني عشر) .

٣ ـ العنق :

وهي أضيق جزء في المرارة ، ومنها تخرج القناة الصفراوية ـ المرارية

التي تتحد مع القناة الصفراوية الكبدية لتكونا معاً القناة الصفراوية العامة . وتقع القناة الصفراوية المرارية «Cystoc Duct» أمام الفرع الرئيسي الأيمن للشريان الكبدي :

ترتوي المرارة من أحد فروع الشريان الكبدي الذي يمر خلف قناة المرارة ويتفرع الى فروع كثيرة على سطح المرارة ، ويعود الدم المختزل عبر الوريد المراري الذي يصب في الوريد البابي . وتتعصب بالعصب الودي والعصب الحائر .

وظيفة المرارة هي خزن الفائض من عصارة السائل الصفراوي الذي يفرزه الكبد خارج أوقات وجبات الطعام ، وإفرازها عند اللزوم أثناء تناول وجبات الطعام وخاصة المواد الدهنية . وهذا يعني أنه يمكن الإستغناء عن المرارة .

القنوات الصفراوية :«Bile Ducts»:

أ ـ القنوات الصفراوية الكبدية :

توجد قنوات صغيرة جداً داخل الأفصاص ، تتجمع مع بعضها فتعطي قنوات أكبر ، تتصل بالقنوات البابية ، ثم تتكون قناتان كبديتان يمنى ويسرى ، تتحدان فيما بينهما لتكونا القناة الصفراوية الكبدية العامة .

ب ـ القناة الصفراوية المرارية (حويصلة المرارة) :

تصدر من عنق المرارة ، وتلتقي بالقناة الكبدية العامة عند مدخل الكبد فتكونا القناة الصفراوية العامة

جـ ـ القناة الصفراوية العامة :

طولها ٣ بوصات . تبدأ من الحافة الحرة للثرب المعدي الكبدي وتمتد حتى خلف رأس البنكرياس ، وتتوضع داخل ثلم أو اخدود عميق على سطح البنكرياس الخلفي . تتحد هذه القناة مع قناة البنكرياس الرئيسية (قناة فيرسونغ) في أمبولة فاتر«Ampulla Of Vater»التي تفتح على الجدار

الأوسط الخلفي للجزء الثاني من العفج على بعد ١٠ سم من البواب ، ويحيط بفتحة القناتين صمام أودي Sphincter Oddi ، ويوجد لكل قناة صمام خاص بها بحيث أنه يمكن أن تفتح كل منهما منفردة ومستقلة عن الأخرى .

١ ـ المراجع العربية :

١ ـ د. ابراهيم البصري ، التشريح الوظائفي ، بغداد ، ١٩٧٥ .

٢ ـ د. حكمت فريحات ، الوجيز في علم وظائف الأعضاء ، عمان ١٩٨٦ .

٣ ـ د. عايش محمود زيتون ، مدخل الى بيولوجيا الانسان ، عمان ، ١٩٨٢ .

٤ ـ د. فؤاد خليل وآخرون ، علم الحيوان العام ، القاهرة ، ط. ، ١٩٧٦ .

٥ ـ د. ريتشارد جلولدزبي ، البيولوجيا . ترجمة د. عدنان علاوي وآخرون ، عمان ، ١٩٨٠ .

٦ ـ د. قيس ابراهيم الدوري ، علم التشريح ، بغداد ، ط. ١ . ١٩٨٠ .

٧ ـ د. كنعان الجابي د. سامي مراد ، علم النسج العام .

٨ ـ رومان ، ترجمة د. محمد حسن عبد العزيز ، الموجز في التشريح العملي ، ط ١٤ ، بغداد .

٩ ـ د. وليد النحاس ، فسيولوجيا الجهاز البولي .

١٠ ـ د. عبد العزيز محمود ، الانسان (تركيب ووظائف أجزاء الجسم المختلفة) القاهرة ، ١٩٦٢ .

١١ ـ د. عبد الرحمن محمود الرحيم ، الفسيولوجي ، ط. ، بغداد ، ١٩٦٨

١٢ ـ قاموس حتي الطبي

٢ ـ المراجع الأجنبية :

1 - A. H. MARTIN, Introduction to Human Anatomy, New - York - 1985.

2 - BOURY - HEYLER - J. COHEN, Abrégé de Physiologie Gyne Cologique, Masson, Paris, 1976.

3 - J. C. BOILEAU - J. V. BASMAJIAN, Grant's Method of Anatomy, the Williams and Wilkins Company.

4 - J. CADY, LROLL - Anatomie du Corps Humain. Paris, 1970.

5 - JAMES. E. ANDERSON : Grant's Atlas of Anatomy, 8 th ed.

6 - JOHN W. HOLE JR. Essentials of Hnmain Anatomy and Physiology, Dubuque Lowa, 1983.

7 - JOSEPH G. CHUSID, Correlative Neuroanromy of Functional Neurology.

8 - JOSCPHINE BARNES, Lecture Note on Gynaecology, 5th Ed., London.

9 - J. U. B., Prinary Anatomy.

10 - Larbaoui Précis de Semioloqie Pratique de L'Appareil Respinatoire, Sned, Alger, 1977.

11 - La Rousse Medical.
12 - M. B. V. ROBERTS, Biology; Afunctional Approach.
13 - OBRASKA, Medecine, Masson, Paris, 1973.
14 - R. J. LAST, Anatomy Regional and Applied, 5 th Ed., London, 1978.
15 - RICHARD SNELL, Clinical Anatomy, Boston, 1981.
16 - ROSS AND WILSON, Function of Anatomy and Physiology.

الفهرس

الموضوع	الصفحة
إهداء	٥
الفصل الأول	
١ ـ الخلية	٩
ـ وظائف الخلية	١١
ـ أجزاء الخلية	١٢
ـ الأنسجة :	٢١
ـ النسيج الطلائي	٢١
ـ النسيج الضام	٢٦
ـ النسيج العضلي	٤١
ـ النسيج العصبي	٤٩
ـ النسيج الوعائي	٥٣
ـ تحضير العينة النسيجية للفحص المخبرى	٥٥
ـ تحضير العينة الخلوية للفحص المخبري	٦١

الفصل الثاني

الجهاز العصبي ٦٥
ـ تركيب الجهاز العصبي ٦٧
ـ الخلية العصبية وأجزاؤها وأنواعها وخصائصها ٦٨
ـ أجزاء الجهاز العصبي ٧٣
١ ـ الجهاز العصبي المركزي ٧٣
أ ـ الدماغ ٧٣
عنق الدماغ : الدماغ المتوسط ـ الجسر ـ النخاع المستطيل
ـ المخ البيني ـ المخيخ ٧٤
المخ : ـ القشرة : التلافيف ، الأثلام ٧٩
ـ اللب ٨١
ـ الاتصالات العصبية : الطريق الصاعد ـ الطريق الهابط ٨١
ب ـ الحبل الشوكي : تركيبه ٨٦
ـ السائل الدماغي ـ الشوكي ٨٩
ـ السحايا ٩٠
٢ ـ الجهاز العصبي الطرفي : ٩١
ـ الاعصاب القحفية ٩١
ـ الاعصاب الشوكية ٩٥
ـ الجهاز العصبي الذاتي ٩٧
ـ الجهاز الودي ٩٨
ـ الجهاز نظير الودي ٩٨
ـ التشابك (التمفصل) ١٠١
ـ المنعكس العصبي ١٠٣

الفصل الثالث

الجهاز الحركي ١٠٧
١ ـ الهيكل العظمي : ١٠٩

ـ تكون العظام ونموها ١٠٩
ـ وظائف العظام ١١١
ـ تصنيف العظام : محورية ـ زوائد ـ سمسمية ١١١
ـ العمود الفقري ١١٥
ـ الجمجمة ١١٦
ـ حوض الطرف العلوي (الكتف) ١٢٢
ـ العضد ١٢٣
ـ عظام الساعد ١٢٥
ـ عظام الرسغ ١٢٦
ـ عظام مشط اليد ١٢٧
ـ عظام الحوض السفلي ١٢٧
ـ عظم الفخذ ١٢٩
ـ عظم الظنبوب ١٣٠
ـ عظم الشظية ١٣٠
ـ الرضفة ١٣٢
ـ عظام مشط القدم والسلاميات ١٣٣
٢ ـ المفاصل : ـ انواع المفاصل ١٣٥
ـ أهم المفاصل في جسم الانسان ١٣٧
٣ ـ الجهاز العضلي : ـ تقسيمها ـ تكون العضلات ـ البنية والتنظيم ... ١٤٥
ـ الوحدة الحركية ١٤٧
ـ العضلات الملساء ١٤٧
ـ القلب ١٤٧
ـ وظائف العضلات الهيكلية ١٤٨
تصنيف العضلات ١٤٩
ـ عضلات الهيكل المحوري :ـ عضلات العمود الفقري ١٤٩
ـ عضلات الرأس والرقبة ١٥١

ـ عضلات الصدر ١٥٣
ـ عضلات البطن ١٥٤
ـ عضلات الأطراف : ـ عضلات الطرف العلوي ١٥٥
ـ عضلات الطرف السفلي ١٦٢

الفصل الرابع

الغدد الصماء ١٧٣
ـ تعريف ١٧٣
ـ الغدة الصنوبرية ١٧٤
ـ الغدة النخامية : الموقع والوصف ١٧٥
ـ الفص الخلفي ووظائفه ١٧٧
ـ الفص الأمامي ووظائفه ١٧٧
ـ الغدة الدرقية : وصفها ـ تطورها ـ العلاقات التشريحية ـ وظيفتها ... ١٧٩
ـ الغدد جارات الدرقية ١٨١
ـ الغدة الصعترية : وصفها ـ موقها ـ التركيب المجهري ـ الوظيفة ١٨٢
ـ غدد القناة الهضمية والهرمونات التي تفرزها ١٨٣
ـ غدة البنكرياس ١٨٤
ـ غدة الكظر : وصفها وموقعها . تركيبها ـ وظيفتها ١٨٥
ـ المثيمة ١٨٨
ـ المبيض : وصفه ـ تركيبه المجهري ١٨٨
ـ وظائف المبيض ١٩١
التغيرات المصاحبة لعملية الاباضة في بطانة الرحم ١٩٢
ـ الخصية : ـ وصفها تركيبها ـ التشريح المجهري ١٩٣
ـ القنوات المنوية ١٩٦
ـ وظائف الخصية ١٩٩

الفصل الخامس

الجهاز الدوري ٢٠٣
ـ القلب : ـ وصف القلب وحجراته ـ الصمامات ـ التامور ٢٠٣
ـ الشرايين التاجية ٢١٠
ـ الأوردة التاجية ٢١٢
ـ جهاز القلب الناقل ٢١٥
ـ الأوعية الدموية الرئيسية المتصلة بالقلب ٢١٦
ـ الشرايين ـ الابهر وفروعه ٢١٧
ـ الشريان الرئوي ٢٢٠
ـ الأوردة : ـ الوريد الأجوف العلوي ٢٢٢
ـ الوريد الأجوف السفلي ٢٢٢
ـ اوردة الرئوية ٢٢٣
ـ أوردة الجسم :ـ اوردة الرأس والرقبة ٢٢٤
ـ اوردة الطرف العلوي : الأوردة السطحية ٢٢٦
ـ اوردة الصدر ٢٢٧
ـ اوردة الطرف السفلي ٢٢٨
ـ اوردة البطن والحوض ٢٢٨
ـ النظام الوريد البابي ٢٣٠
ـ الشعيرات الدموية ٢٣٣
ـ الأوعية والعقد اللمفاوية ٢٣٥
ـ الاعضاء اللمفاوية : ـ الطحال ٢٣٩
ـ اللوزتان ٢٤٠
ـ التيموس ٢٤٠

الفصل السادس

الجهاز التنفسي ٢٤٣
ـ أجزاء الجهاز التنفسي : ـ القفص الصدري ٢٤٣

ـ الانف ٢٤٥
ـ الممرات التنفسية : البلعوم ـ الحنجرة ـ الرغامي
الرئتان ـ الاسناخ ٢٤٦
ـ غشاء الجنب ٢٥٧
ـ العلاقة التشريحية بين الجهازين التنفسي والوعائي ٢٥٩

الفصل السابع

١ ـ الجهاز البولي والتناسلي ٢٦٥
ـ أجزاء الجهاز البولي : ٢٦٥
ـ الكظيتين ـ الحالبين ـ المثانة ـ الاحليل ٢٦٥
ـ تركيب الكلية ٢٧٤
ـ التركيب المجهري للكلية : النفرون ٢٧٥
ـ أجزاء النفرون : ـ جسم مالبيجي ٢٧٥
ـ الانبوب الكلوي ٢٧٨
وظائف الكلية ٢٨٠
٢ ـ الجهاز التناسلي عند الرجل : ٢٨١
ـ القضيب ٢٨١
ـ البروستات ٢٨٣
ـ الخصية ٢٨٣
٣ ـ الجهاز التناسلي عند المرأة ٢٨٥
ـ اعضاء الجهاز التناسلي ٢٨٥

الفصل الثامن

الجهاز الهضمي ٢٩٣
ـ مناطق البطن الخارجية ٢٩٣
ـ أجزاء الجهاز الهضمي : ـ الفم ـ ا سان ـ الاسنان ـ اللهاة ٢٩٧
ـ البلعوم ٣٠٣

ـ المريء ٣٠٣
ـ المعدة ٣٠٥
ـ الامعاء الدقيقة ٣٠٩
ـ التركيب المجهري لاعضاء الجهاز الهضمي : المريء ـ المعدة ـ العفج . ٣١٢
ـ الامعاء الغليظة ٣١٦
ـ ملحقات الجهاز الهضمي : ـ الغدد اللعابية ـ النكفية ـ
تحت اللسانية ـ تحت الفكية ٣١٩
ـ البنكرياس ٣٢٣
ـ الكبد ٣٢٧
ـ المرارة ٣٣٢

دار الشروق للنشر والتوزيع

دار الشروق للنشر والتوزيع - رام الله - البيرة - القدس - نابلس

دار الشروق للنشر والتوزيع - تونس - جامعة النجاح - هاتف ٣٣٨٨٦٢